

Эффективность Фирмагона при распространенном раке предстательной железы после прогрессирования на стандартной схеме МАБ (разбор клинического случая)

М. В. КАЗАНЦЕВА, Е. А. СТРЫГИНА

Рак предстательной железы является самой распространенной формой рака у мужчин в странах Запада и в некоторых странах стоит на втором месте в списке ведущих причин смерти от рака у мужчин (3). В Европе ежегодно регистрируются около 300 000 новых случаев рака предстательной железы (3). В мировом масштабе этот показатель достигает 670 000 новых случаев (3). Рак предстательной железы в России занимает 4 место после рака легкого, желудка и немеланомных образований кожи. По величине прироста показателя заболеваемости в России за период 1999—2009 гг. РПЖ занял 1-е место (в 2,8 раз). На долю опухолей предстательной железы приходится 6,9% от всех злокачественных новообразований у мужчин. Смертность от РПЖ составляет 10,4 на 100 тыс. мужского населения.

Ключевые слова: Фирмагон, рак предстательной железы, стандартная схема МАБ

Контактная информация:

М. В. Казанцева, Е. А. Стрыгина — ГБУЗ «Клинический онкологический диспансер № 1» департамента здравоохранения Краснодарского края.

Введение

В Краснодарском крае в настоящее время проживает 5284,5 тыс. человек. Увеличивающийся удельный вес лиц пожилого и старческого возраста, рост средней продолжительности жизни в ближайшее время будут способствовать дальнейшему увеличению онкологической заболеваемости населения (1). В структуре онкологической заболеваемости мужского населения края рак предстательной железы в 2012 году занимает 3 место (11,7%), причем в основном у мужчин 60-74 лет. Смертность от рака предстательной железы в 2012 году составила 15,9%, в структуре онкологической смертности — 3,6% (1).

Наиболее многочисленной является когорта пациентов с раком предстательной железы с умеренным или высоким риском прогрессирования, локализованным либо

местно-распространенным раком предстательной железы (МРП). Здесь достаточно высокий риск метастазирования и неблагоприятного исхода. Предлагаемые варианты лечения чаще всего зависят от мощности и оснащенности лечебного учреждения, опыта специалистов и не всегда четко регламентированы: от хирургической кастрации до медикаментозной, комбинированной андрогенной блокады, радикальной простатэктомии, дистанционной лучевой или сочетанной лучевой терапии. Целесообразность использования комбинированной андрогенной терапии в качестве 1 линии окончательно не доказана, но отмечают, что эффективность монотерапии антиандрогеном ниже эффективности терапии агонистами или хирургической кастрации. Чаще всего выбор метода лечения дискуссионен, а решение принимается в каждом случае индивидуально.

Ряд клинических исследований показал преимущество сочетания гормонального лечения и дистанционной лучевой терапии по сравнению с только дистанционной лучевой терапией. Продолжаются поиски наиболее приемлемых комбинаций сочетанного применения гормональной и лучевой терапии. При этом главным условием успешности лечения является кастрационный уровень тестостерона и стойкое снижение уровня общего ПСА сыворотки крови (менее 1 нг/мл)

Широкое распространение рака предстательной железы, постоянно увеличивающийся рост онкологической заболеваемости и старение населения в развитых странах способствуют увеличению бремени онкологической патологии и поиску вариантов наиболее эффективного и безопасного лечения РПЖ.

По своим химическим характеристикам и механизму действия Фирмагон отличается от традиционно используемых гормональных препаратов. Препарат быстро снижает уровень тестостерона за счет блокады рецепторов ГнРГ в гипофизе. В результате блокирования рецепторов подавляется высвобождение лютеинизирующего гормона и фолликулостимулирующего гормона, что, в свою очередь, в течение трех дней ведет к снижению выработки тестостерона в яичках до кастрационного уровня, что и ведет к замедлению роста раковых клеток (4).

В клинических исследованиях Фирмагон снижал выработку тестостерона быстро и на долгий период (5,6,7), обеспечивал долговременный контроль ПСА и уменьшал риск его повторного повышения (8). Из побочных эффектов при приеме Фирмагона отмечены приливы, боль и эритема в месте инъекции, увеличение массы тела, иногда назофарингит, усталость и боль в спине (5,9).

Данные, представленные на ежегодной конференции Европейской урологической ассоциации (EAU) в Милане в 2013 г., свидетельствуют о том, что применение антагониста гонадотропин-рилизинг гормона (ГнРГ) препарата дегареликс (торговое название — Фирмагон) может сопровождаться более низким риском сердечно-сосудистых осложнений (ССО) или смерти, чем использование агонистов ГнРГ. Такой вывод был сделан на основании анализа совокупных данных 2328

мужчин с раком предстательной железы, принимавших участие в шести проспективных рандомизированных исследованиях. Кроме того, анализ показал, что в группе мужчин, которых лечили препаратом Фирмагон, были выше показатели общей выживаемости и уровень контроля заболевания, на что указывали более низкие показатели частоты переломов и неблагоприятных явлений со стороны почек или мочевых путей по сравнению с группой агонистов ГнРГ (4,9).

Цель работы

На основании собственного опыта лечения пациента с распространенным раком предстательной железы проанализировать эффективность применения монорежима Фирмагона при прогрессировании болезни на стандартной схеме МАБ.

Материалы и методы

Клинический случай. Пациент Ф.Х. 62л., наблюдается в КОД с ноября 2011 г., когда впервые обратился с жалобами на частое мочеиспускание, в основном ночью, с режями, ослабление эрекции. Свободный ПСА в ноябре 2011 года составил — 3,473 нг/мл, общий — 33,791 нг/мл. Уровень тестостерона не определялся.

Цитологическое исследование в ноябре 2011 года выявило умеренно дифференцированную аденокарциному. В ноябре 2011 года для постановки гистологического диагноза выполнена биопсия предстательной железы, в результате чего была выявлена аденокарцинома с суммой баллов по Глиссону 9 (5+4). Остеосцинтиграфия, выполненная в ноябре 2011 года, не выявила костных метастазов.

По данным компьютерной томографии (КТ) в декабре 2011 года была выявлена патология предстательной железы (рис.1, рис.2). Удалось верифицировать левостороннюю наружную подвздошную и забрюшинную лимфаденопатию, слева от аорты ниже почечных сосудов разрозненные лимфоузлы 1,1 см, в области левых наружных подвздошных сосудов лимфоузел 1,8 см.

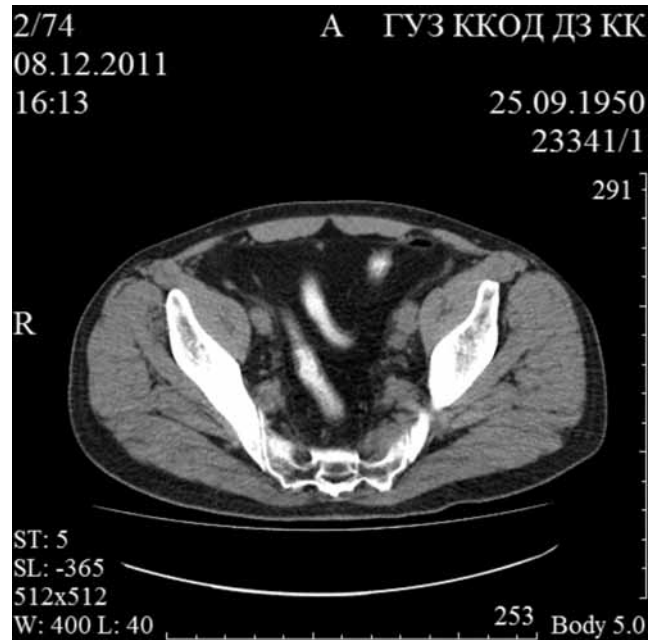
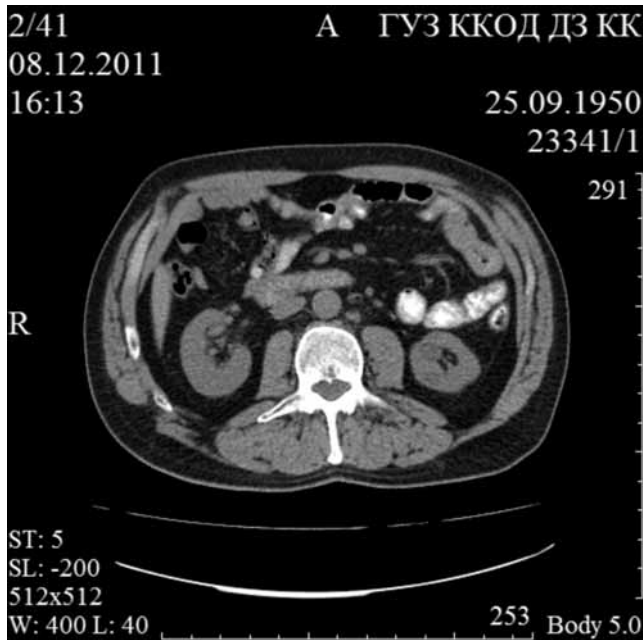


Рис 1., рис 2. Выявленная патология предстательной железы по данным КТ

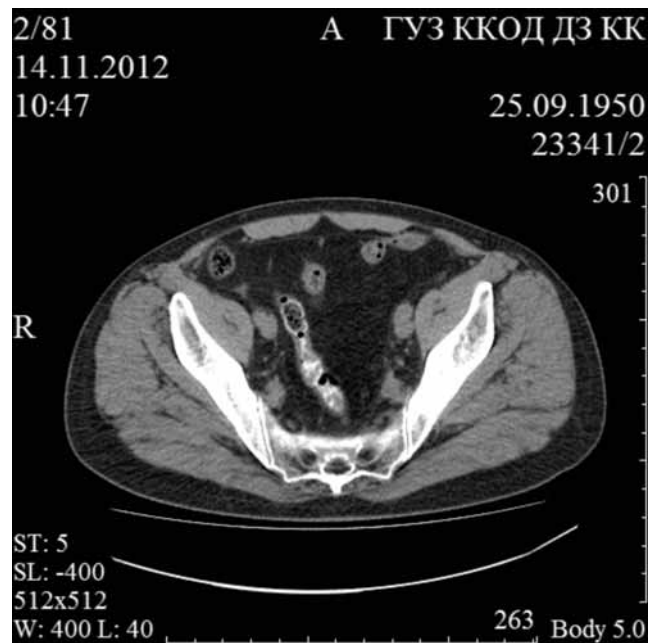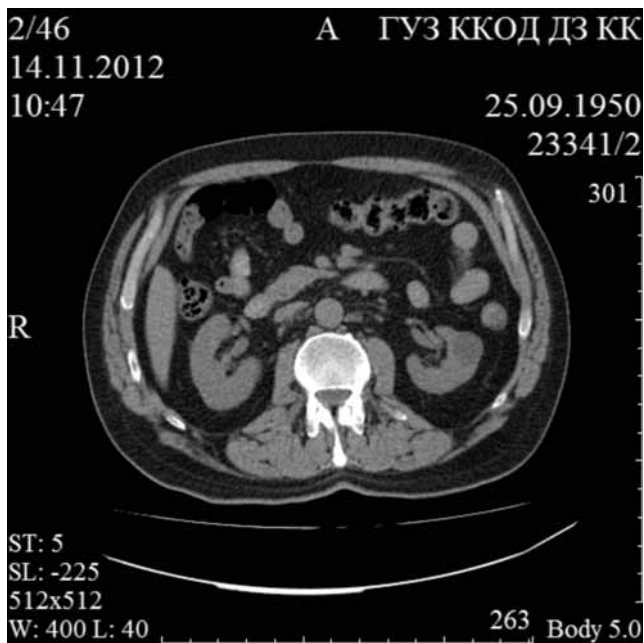


Рис 3., рис 4. Положительная динамика опухолевого процесса

С декабря 2011 года в течение 1 года пациент получает лечение по схеме МАБ (бусерелин-депо 3,75 мг 1 раз в 28 дней, бикалутамид 50 мг внутрь ежедневно). По данным КТ регистрировалось уменьшение размеров предста-

тельной железы и стабилизация забрюшинных лимфоузлов.

По данным КТ в ноябре 2012 года отмечалась положительная динамика опухолевого процесса (рис.3, рис.4) — сокращение в раз-

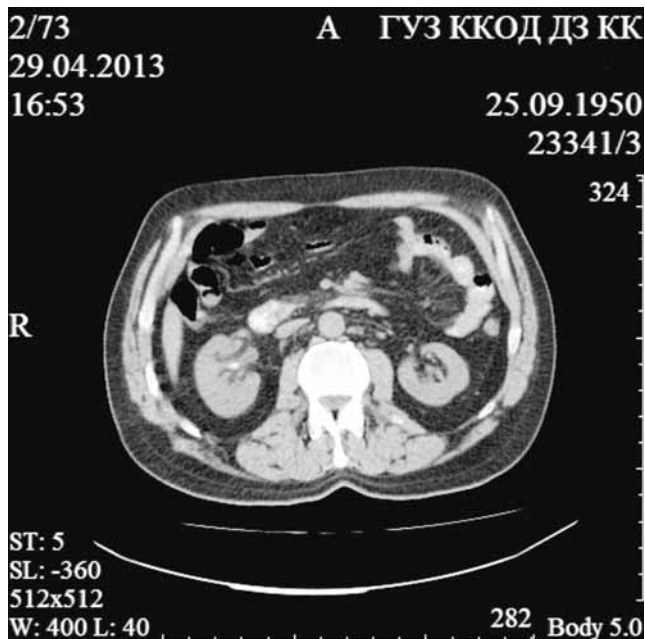


Рис 5. Стабилизация остаточной забрюшинной парааортальной лимфаденопатии

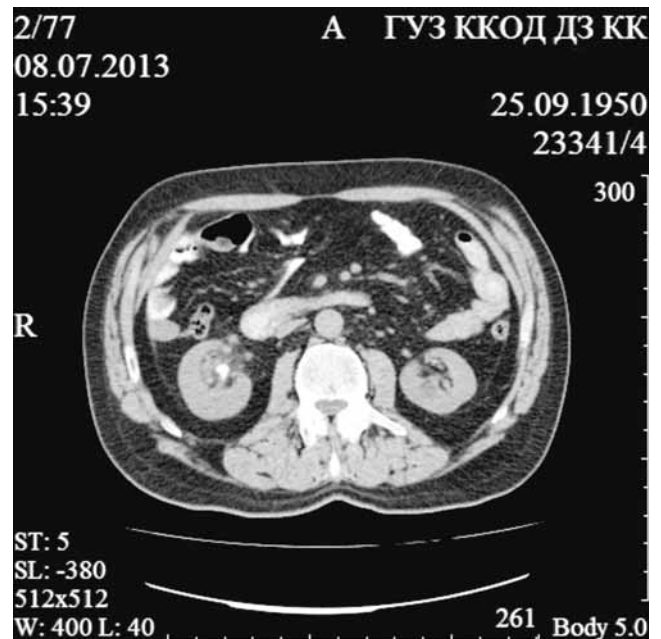


Рис 6. Отсутствие признаков абдоминальной и тазовой лимфаденопатии

мерах предстательной железы, стабилизация размеров лимфатического узла слева от аорты.

При определении ПСА в январе 2013 года выявлено прогрессирование опухолевого процесса, что подтверждалось значимым повышением его уровня до 9,27 нг/мл. При этом по данным КТ отсутствовали признаки клинического прогрессирования болезни. Учитывая данную клиническую ситуацию, в январе 2013 года было принято решение о назначении Фирмагона.

Пациенту применена стандартная схема введения фирмагона: 240 мг однократно, затем 1 раз каждые 28 дней по 80 мг.

При повторном определении ПСА в апреле 2013 года имелось уменьшение его уровня до 0,293 нг/мл.

Результаты КТ в апреле 2013 года (рис.5) свидетельствовали о наличии структурных изменений предстательной железы, стабилизации остаточной забрюшинной парааортальной лимфаденопатии.

Данные биохимического обследования, выполненного в июне 2013 года, свидетельствовали об уменьшении уровня ПСА до 0,544 нг/мл.

КТ исследование в августе 2013 года (рис.5) идентифицировало структурные из-

менения предстательной железы. Признаков абдоминальной и тазовой лимфаденопатии не выявлено. Ранее определявшийся лимфоузел не визуализировался.

На основании данных инструментального и лабораторного обследования предстательной железы был поставлен диагноз: гормонозависимый рак предстательной железы, Т3N1M0, состояние после МАБ. Биохимический прогресс на фоне клинической стабилизации по данным КТ. Гормонотерапия Фирмагоном с 30.01.13 г., полная резорбция забрюшинной парааортальной лимфаденопатии, 2 кл. гр.

Результаты и обсуждение

Пациенту проводится гормональная терапия Фирмагоном в монорежиме после прогрессирования на стандартной схеме МАБ. Через 6 месяцев от начала применения Фирмагона, по данным КТ, выявлена полная регрессия метастатических очагов в забрюшинных лимфоузлах.

Известно, что при распространенном опухолевом процессе с вовлечением забрюшинных лимфатических узлов в целом эффективность лечения низкая, ответ на гормональную терапию незначителен за весь период лечения

до появления первых признаков прогрессирования болезни.

Данный клинический случай продемонстрировал высокую клиническую эффективность Фирмагона при его назначении после развития прогрессирования рака простаты на фоне назначения гормональных препаратов по схеме МАБ. Важно отметить высокую переносимость лечения Фирмагоном при сохранении оптимального уровня качества жизни пациентов, что подтверждалось улучшением суммы баллов оценочной шкалы ОКС ESOГ.

Назначение Фирмагона после прогрессирования на фоне применения схемы МАБ позволило выявить ряд преимуществ клинического использования Фирмагона.

Медиана выживаемости пациента в настоящее время составляет 19 месяцев (из них 7 месяцев с момента первого введения Фирмагона при его применении после прогрессирования на стандартной схеме МАБ).

Применение Фирмагона при прогрессировании на стандартной схеме МАБ обусловило

наличие не только контроля над опухолевым процессом, но и его полную регрессию в течение 7 месяцев. Наряду с этим имелась резорбция метастатических очагов в забрюшинных лимфатических узлах.

За время назначения препарата Фирмагон токсических эффектов, нежелательных явлений не отмечено.

Выводы:

Паллиативная гормонотерапия распространенного рака предстательной железы Фирмагоном после прогрессирования болезни на фоне применения режима МАБ является эффективным методом гормональной депривации распространенной стадии опухоли простаты.

Применение фирмагона приводит к достоверному увеличению выживаемости без прогрессирования заболевания, длительному контролю опухолевого процесса.

Литература

1. Казанцева М. В., Тесленко Л. Г., Цокур И. В., Бондарева И. С. Распространённость злокачественных новообразований в Краснодарском крае (2006—2010 годы). Краснодар, 2011, стр. 151.
2. ФГБУ Российский научный центр рентгенорадиологии Минздравсоцразвития РФ (Москва). Павлов А. Ю., Гафанов Р. А., Фастовец С. В., Герасимов А. А., Исаев Т. К. Опыт применения Фирмагона в комбинации с сочетанной лучевой терапией у больных раком предстательной железы.
3. Tombal B. et al. Lower risk of cardiovascular (CV) events and death in men receiving ADT by gonadotropin releasing hormone (GnRH) antagonist, degarelix, compared with luteinising hormone-releasing (LHRH) agonists. EAU 2013, Poster #677.
4. Miller K. et al. Lower risk of cardiovascular (CV) events and death in men receiving ADT by gonadotropin releasing hormone (GnRH) antagonist, degarelix, compared with luteinising hormone-releasing (LHRH) agonists. EAU 2013, Poster #678.
5. Klotz L et al. BJU Int 2008; 102:1531-1538.
6. Firmagon (degarelix). Summary of product characteristics. July 2012.
7. Tombal B et al. Eur Urol 2010; 57:836-42.
8. Crawford ED et al. J Urol 2011;186 (3):889-897.
9. Van Poppel H et al. Abstract (23.) Euro Urol Suppl 2007;6 (2):28.