

DOI: 10.18027/2224-5057-2017-2-33-39

## Современная тактика лечения злокачественных глиом головного мозга и случай полного ответа опухоли на фоне длительного приема бевацизумаба

Ф.Ф. Муфазалов<sup>1</sup>, Р.Р. Аббасова<sup>1</sup>, Н.А. Муфазалова<sup>2</sup>, О.В. Гончарова<sup>1</sup>, Л.Х. Сафина<sup>1</sup>, Л.Ф. Муфазалова<sup>1</sup>

1. ГУЗ «Республиканский клинический онкологический диспансер», Уфа, Россия  
 2. ФГБОУ ВО «Башкирский государственный медицинский университет», Уфа, Россия  
 Для корреспонденции: lya-mufazalova@ya.ru

**Резюме:** Глиомы являются широко распространенными первичными опухолями головного мозга у взрослых. При этом глиомы высокой степени анаплазии характеризуются неутешительным прогнозом, несмотря на современные подходы к лечению. В связи с этим безусловный интерес представляют случаи длительного безрецидивного течения заболевания, применяемые схемы лечения и контроля над глиомами высокой степени анаплазии. Исключительный интерес представляет препарат бевацизумаб, который в нашей клинической практике позволил обеспечить пациенту безрецидивный период при глиоме высокой степени злокачественности с 2012 года по настоящее время.

**Ключевые слова:** анапластическая астроцитома, глиомы, бевацизумаб

Глиомы представляют собой наиболее распространенный и агрессивный тип первичной опухоли у взрослых [1, 2, 3, 4]. Так, на них приходится до 70% всех видов злокачественных новообразований головного мозга [5, 6], при этом опухоли головного мозга находятся на 3-м месте по темпам роста заболеваемости среди всех онкологических новообразований [7]. Ежегодно заболеваемость злокачественными глиомами составляет 3–5 случаев на 100 000 населения с небольшим преобладанием лиц мужского пола [6, 8]. При этом следует отметить, что для глиом не исключается прогрессия заболевания в более высокий класс анаплазии [9]. Несмотря на все достижения современной медицины, прогноз для пациентов с глиальными опухолями головного мозга остаётся неудовлетворительным [2, 10, 11, 12].

Анапластическая астроцитома представляет собой диффузную инфильтративно растущую злокачественную опухоль (grade III), возникающую в больших полушариях головного мозга. Гистологически опухоль характеризуется ядерной атипией, повышением клеточности и значительной пролиферативной активностью. Индекс мечения пролиферативного маркера Ki-67 составляет 5–10%. Клетки опухоли иммунопозитивны для глиофибрилярного кислого белка GFAP [13].

На сегодняшний день для обеспечения наиболее оптимального комплексного подхода к лечению больных со злокачественными глиомами головного мозга необходимо формирование «нейроонкологической команды» с участием нейрохирургов, радиологов, онкологов [13].

Традиционно стандартом лечения глиом высокой степени анаплазии головного мозга является максимально безопасная хирургическая резекция [3, 15] с последующей адъювантной лучевой или химиолучевой терапией [15]. Рекомендательный характер носит применение хи-

миотерапии темозоламидом. В случаях соматически неудовлетворительных пациентов при невозможности проведения лучевой или химиотерапии возможна паллиативная помощь [16].

Что касается лучевой терапии, то в решении вопроса о фракционировании решающее значение имеет объем остаточной опухоли, возраст и соматический статус пациента. Наиболее часто применяется стандартное фракционирование по 1,8–2,0 Гр до СОД 59,4–60 Гр или же допустимо применение лучевой терапии по 1,9 Гр до 59 Гр, по 1,8 до 55,8–59,4 Гр [17].

Несмотря на такой мультимодальный подход к лечению, почти все пациенты с глиомами высокой степени анаплазии обречены на прогрессию заболевания [18]. При локальном характере прогрессии анапластической астроцитомы рекомендовано оперативное лечение. Несмотря на то что повторное оперативное вмешательство сопряжено с повышенным риском для пациента, в некоторых случаях в ложе опухоли помещают полимер с кармустином. Затем проводится химиотерапия с использованием так называемых схем спасения [19]. При диффузном характере рецидива оперативное вмешательство проводится исключительно по жизненным показаниям. В качестве химиотерапии рецидивной опухоли может использоваться темозоламид, схема PCV (прокарбазин, ломустин и винкристин), бевацизумаб и реже – другие схемы.

При этом прогноз рецидива глиом высокой степени анаплазии остается серьезным [6, 20, 21].

Более того, при терапии рецидивных глиом высокой степени злокачественности мы зачастую сталкиваемся с тем, что рецидивные опухоли в значительной степени отличаются от первичных [22].

Причинами столь агрессивного течения глиом высокой степени злокачественности являются устойчивость опухоли

к различным методам лечения и высокая вероятность рецидива вследствие неконтролируемой клеточной пролиферации, дисрегуляции апоптоза, выраженной опухолевой инвазии, микрососудистой пролиферации, наличия молекулярных маркеров опухоли [23, 24, 25, 26].

При химиотерапии рецидивной анапластической астроцитомы возможно также применение бевацизумаба или же его комбинаций [27], успешный опыт применения этого препарата в нашей клинике, безусловно, заслуживает внимания.

Бевацизумаб – гуманизированное иммуноглобулином G1 моноклональное антитело, специфически ингибирующее VEGF. В связи с тем, что бевацизумаб блокирует циркулирующий в плазме VEGF, а не сам рецептор к VEGF, препарату нет необходимости проникать через гематоэнцефалический барьер для достижения антиангиогенного эффекта [28]. Впервые данные о возможной эффективности бевацизумаба при глиомах высокой степени злокачественности опубликовал V. Stark-Vance в 2005 г. Частота объективных ответов в его исследовании составила 43% [29]. И уже в мае 2009 года в США FDA одобрила бевацизумаб в качестве единственного агента у пациентов с глиобластомой с рецидивом заболевания после проведенной терапии первой линии, состоящей из хирургической резекции, лучевой терапии и темозоломида [16, 30].

В марте 2016 года был опубликован метаанализ о роли ангиогенных ингибиторов в качестве монотерапии у пациентов с рецидивом глиальных опухолей. В метаанализе были использованы данные 394 исследований (базы данных MEDLINE, EMBASE, Cochrane library с 1994 по 2015 год). В результате было выявлено, что индивидуальное использование бевацизумаба для лечения рецидивирующих глиом увеличивает частоту объективного ответа и 6-месячную безрецидивную выживаемость (PFS) (RR 2,36 95% CI 1,46–3,82;  $p < 0,001$ ), но не годовую общую выживаемость (OS) [31].

Вопрос об оптимальном лечении больных с глиомами далек от окончательного решения, в связи с чем при разработке и внедрении новых способов лечения необходима объективная оценка их эффективности. Основным объективным критерием эффективности лечения является продолжительность жизни пациента после установки гистологического диагноза. Показано, что длительность безрецидивного периода является прогностическим фактором, определяющим общую выживаемость таких больных. Этот критерий можно рассматривать как важный прогностический признак для пациентов с анапластическими астроцитомами и высокоинформативный критерий для пациентов с глиобластомами. Кроме того, длительность безрецидивного периода может служить основой объективной промежуточной оценки эффективности лечения, выбора способа и оптимизации тактики лечения пациентов со злокачественными глиомами [10].

В нашем центре имеется положительный пример применения бевацизумаба в лечении глиом высокой степени злокачественности.

### Клинический пример

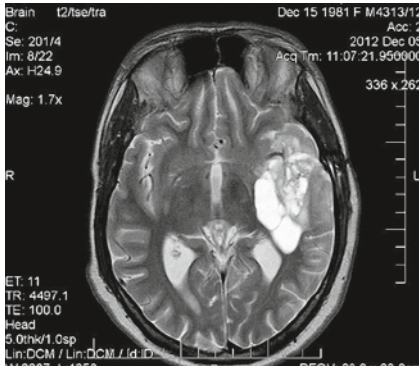
В Радиологическом отделении ГУЗ РКОД Министерства здравоохранения Республики Башкортостан при лечении первичных глиом головного мозга используется комбинированная химиолучевая терапия, а при рецидивах глиальных опухолей высокой степени злокачественности – бевацизумаб.

Высокая частота объективных ответов при использовании бевацизумаба, его способность эффективно уменьшать отек головного мозга открывают удивительные возможности его применения в лечении глиом первой линии [32]. Результаты крупных рандомизированных исследований указывают на эффективность бевацизумаба в химиолучевой терапии, особенно у больных с неблагоприятным прогнозом, в том числе при глиомах с мезенхимальным генетическим профилем с отсутствием метилирования гена MGMT [33, 34]. В ситуациях, когда опухоль демонстрирует крайне агрессивное течение (быстрый пред- и послеоперационный рост, формирование обширной зоны перитуморального отека, не отвечающего на гормональную терапию), бевацизумаб может оказаться препаратом выбора [35].

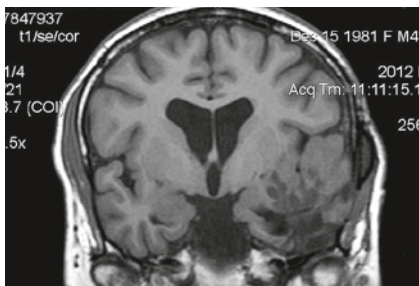
Учитывая официально зарегистрированные показания, мы использовали бевацизумаб в случаях рецидивов глиальных опухолей высокой степени злокачественности. Непосредственная эффективность лечения оценивалась на основании модифицированных критериев Macdonald. При оценке непосредственной эффективности терапии за полный эффект считали исчезновение всех измеряемых и неизмеряемых очагов (на протяжении более 4 нед.) при отсутствии других признаков прогрессирования (отсутствие новых очагов, отсутствие приема кортикостероидов, стабильный или с улучшением неврологический статус). Частичный ответ: уменьшение на 50% и более измеряемых очагов, определяемых как сумма двух перпендикуляров (на протяжении более 4 недель) при отсутствии прогрессирования заболевания (нет новых очагов, стабильные или снижающиеся дозы кортикостероидов, стабильный или с улучшением неврологический статус). Прогрессирование – появление хотя бы одного из следующих признаков: увеличение на 25% и более измеряемых очагов; однозначное прогрессирование неизмеряемых очагов; увеличение зоны FLAIR; появление новых очагов; нарастание неврологической симптоматики; необходимость увеличения дозы кортикостероидов.

Больной X. 31 год.

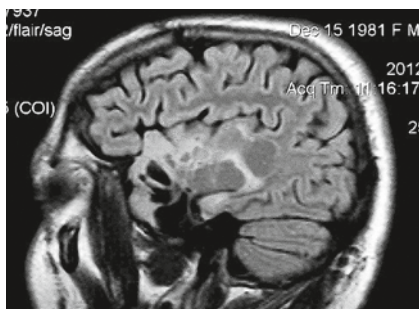По словам пациента, болел с 2007 года, когда после травмы появились головные боли. Ухудшение состояния –



**Рисунок 1.1.**  
МРТ февраль 2012



**Рисунок 1.2.**  
МРТ февраль 2012



**Рисунок 1.3.**  
МРТ февраль 2012

с мая 2011 года, когда головные боли усилились. В сентябре 2011 года в связи с прогрессирующим ухудшением (нарастание интенсивности головных болей) пациент обращается за медицинской помощью. Выполнено КТ головного мозга, на котором выявлено наличие объемного образования. С диагнозом «опухоль головного мозга» пациент направлен в ГБУЗ РКБ им. Г. Г. Куватова, где 12.10.2011 выполнена операция: костно-пластическая трепанация черепа в левой височной области, удаление опухоли в пределах видимых границ. Гистологическое исследование – глиоз. С января 2012 года появилось периодически беспокоящее ощущение онемения в правой половине тела и мышечная слабость. На амбулаторном МРТ-исследовании головного мозга от 10.02.2012 выявилась зона патологического усиления сигнала в височно-теменной области головного мозга слева, состоящая из кистозной и солидной частей, со смещением срединных структур на 9 мм (рис. 1.1, 1.2, 1.3).

Неврологический статус: в сознании, адекватен, в пространстве и времени ориентирован. Горизонтальный нистагм. Сглаженность правой носогубной складки.

Сухожильные и периостальные рефлексy живые: рук D>S, коленный и ахиллов S<D. Силы мышц рук и ног слева – до 5 баллов, справа – 4 балла. Координационные пробы выполняет удовлетворительно. В позе Ромберга устойчив. Патологические рефлексy не выявлены.

16.02.2012 проведена операция – ретрепанация черепа в левой теменно-височной области с субтотальным удалением внутримозговой опухоли головного мозга с кистозным компонентом. Гистологическое заключение – анапластическая астроцитома, степень анаплазии 3.

На контрольном КТ-исследовании головного мозга на следующие сутки признаков кровоизлияния нет. Срединные структуры головного мозга смещены на 8 мм. Признаков нарушения ликворооттока не выявлено.

В послеоперационном периоде возникло ухудшение состояния в виде учащения головных болей с явным гипертензионным оттенком, однократно протекающих в виде гипертензионного криза. В связи с утяжелением состояния пациенту проведено очередное хирургическое лечение. На 18 сутки (02.03.2012) после ретрепанации выполнена установка вентрикулярного резервуара с извлечением жидкости кистозной опухолевой полости. В дальнейшем у пациента значительное улучшение состояния: гипертензионные головные боли не беспокоили, неврологически без отрицательной динамики.

Для продолжения лечения пациент переведен в отделение радиологии ГБУЗ РКБ.

С 11.03.2012 по 19.04.2012 проведен послеоперационный курс химиолучевой терапии по радикальной программе на линейном ускорителе, разовая очаговая доза (РОД) – 2 Гр, суммарная очаговая доза (СОД) – 60 Гр, мустофаран 208 мг 1 раз в неделю. Затем в течение 6 месяцев пациент получал темозоламид 320 мг с 1 по 5 день каждого 28-дневного цикла.

При контрольном исследовании от 05.12.2012 выявлено объемное образование в левой височной доле размерами 45×51×65 мм с неоднородным МР-сигналом в T1 и T2 ВИ за счет кистозного компонента с признаками перифокального отека (рис. 2.1, 2.2). Эти изменения были расценены как прогрессия заболевания, и пациенту назначен бевацизумаб в дозе 800 мг 1 раз в 2 недели в течение 3 месяцев.

В последующем пациент через каждые 3–6 месяцев выполнял МРТ с контрастом, после чего регулярно проdlяли бевацизумаб, учитывая стабилизацию процесса (рис. 3.1, 3.2).

Таким образом, до марта 2016 года пациент постоянно получал препарат. По данным МРТ с контрастным усилением от 17.03.2016, в левой височной доле сохраняются послеоперационные кистозно-атрофические изменения с формированием многокамерной кисты прежних размеров, наличие шунта. На ДВИ и ADC картах зон ограничения диффузии не выявлено. После



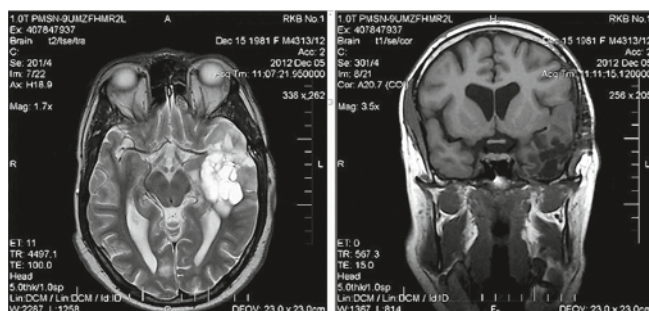


Рисунок 2.1. МРТ декабрь 2012

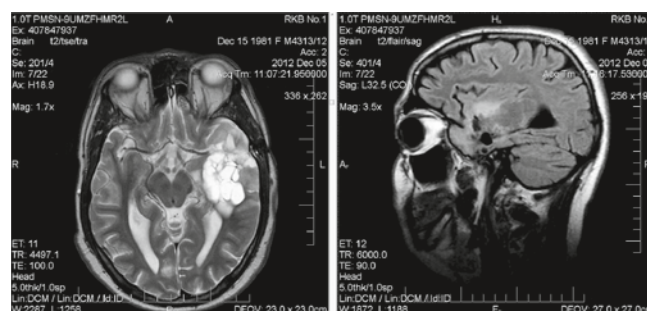


Рисунок 2.2. МРТ декабрь 2012

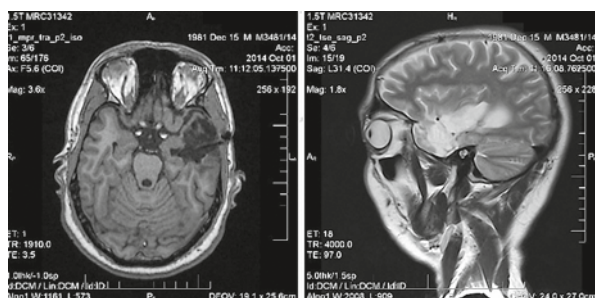


Рисунок 3.1. МРТ октябрь 2014

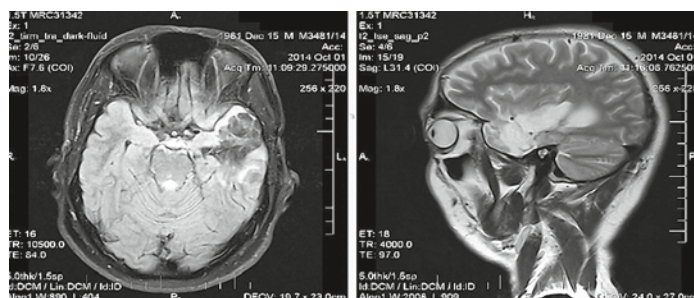


Рисунок 3.2. МРТ октябрь 2014

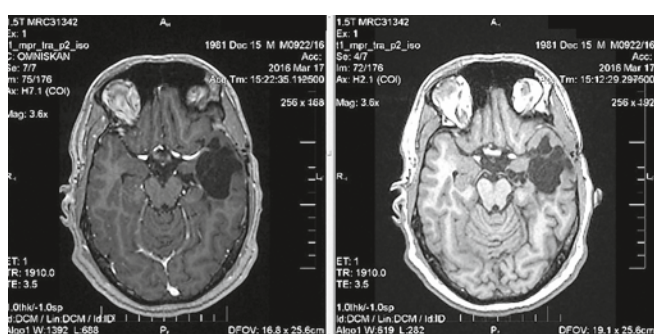


Рисунок 4.1. МРТ март 2016

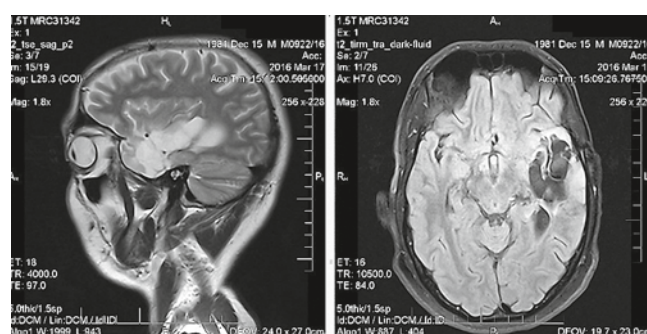


Рисунок 4.2. МРТ март 2016

внутривенного введения контраста патологического накопления контраста нет (рис. 4.1, 4.2).

В данный момент у пациента зарегистрирован полный ответ на лечение. Однако с августа 2016 года была зарегистрирована в качестве побочного эффекта артериальная гипертензия с высокими показателями артериального

давления – 170/120 мм. рт. ст. Пациент был направлен в кардиоцентр, где после полного клинического обследования и подбора препарата рекомендовано принимать эксфорж по 1 т. 2 раза в день. На момент написания статьи пациент продолжает прием бевацизумаба на фоне антигипертензивной терапии.

## Информация об авторах

**Фагим Ф. Муфазалов**, д.м.н., профессор, заместитель главного врача, e-mail: prffm@mail.ru

**Рафия Р. Аббасова**, к.м.н., заведующая радиологическим отделением № 2, e-mail: abbasovarr@onkorb.ru

**Наталья А. Муфазалова**, д.м.н., профессор кафедры фармакологии № 1 с курсом клинической фармакологии, e-mail: mufazalovanatalya@yandex.ru

**Ольга В. Гончарова**, к.м.н., врач-радиотерапевт радиологического отделения № 2, e-mail: olvgo79@gmail.com

**Лилия Х. Сафина**, врач-радиотерапевт радиологического отделения № 2, e-mail: safina.oncotrial@gmail.com

**Ляйсан Ф. Муфазалова**, к.м.н., врач-радиотерапевт радиологического отделения № 2, e-mail: lya-mufazalova@ya.ru

DOI: 10.18027/2224-5057-2017-2-33-39

**For citation:** Mufazalov F.F., Abbasova R.R., Mufazalova N.A., Goncharova O.V., Safina L.Kh. et al. Modern tactics of treatment of malignant brain glioma and the case of complete answer of the tumor on long-term treatment with bevacizumab. *Malignant Tumours* 2017; 2: 33-39. (In Russ.)

## Modern tactics of treatment of malignant brain glioma and the case of complete answer of the tumor on long-term treatment with bevacizumab

F.F. Mufazalov<sup>1</sup>, R.R. Abbasova<sup>1</sup>, N.A. Mufazalova<sup>2</sup>, O.V. Goncharova<sup>1</sup>, L.Kh. Safina<sup>1</sup>, L.F. Mufazalova<sup>1</sup>

1. Republican Clinical Oncology Center, Ufa, Russia

2. Bashkirian State Medical University, Ufa, Russia

For correspondence: lya-mufazalova@ya.ru

**Abstract:** Gliomas are the most common primary brain tumors in adults. Wherein high-grade anaplasia glioma is characterized by disappointing prognosis, despite the modern approaches in treatment. Therefore the cases of prolonged relapse-free course of the disease, as well as treatment regimen and follow-up concerning gliomas with high degree of anaplasia are of exceptional interest. Also exceptional is bevacizumab, which in our clinical practice allowed to provide the patient with high-grade glioma the disease-free period from 2012 year to the present moment.

**Keywords:** anaplastic astrocytoma, glioma, bevacizumab

### Information about the authors

**Fagim F. Mufazalov**, MD, Professor, Deputy Chief Physician, e-mail: prffm@mail.ru

**Raliya R. Abbasova**, PhD in Medical sciences, Head of the Radiological Department No. 2, e-mail: abbasovarr@onkorb.ru

**Natalya A. Mufazalova**, MD, Professor of the Department of Pharmacology No. 1 with the course of clinical pharmacology, e-mail: mufazalovanatalya@yandex.ru

**Olga V. Goncharova**, PhD in Medical sciences, radiotherapist of Department No. 2, e-mail: olvlgo79@gmail.com

**Liliya Kh. Safina**, radiotherapist of Department No. 2, e-mail: safina.oncotrial@gmail.com

**Lyaysan F. Mufazalova**, PhD in Medical sciences, radiotherapist of Department No. 2, e-mail: lya-mufazalova@ya.ru

### Литература • References

1. Brierley B. B. Fighting tumour with humour, *The lancet Oncology*, 2015, Vol. 16, No. 8, pp. 895–896.
2. Huang W. J., Chen W. W., Zhang X. Glioblastoma multiforme: Effect of hypoxia and hypoxia inducible factors on therapeutic approaches, *Oncol. Lett.*, 2016, Vol. 12, No. 4, pp. 2283–2288.
3. Anvari K., Seilanian T. M., Shahidsales S., Motlagh F. Treatment Outcomes and Prognostic Factors in Adult Astrocytoma: In North East of Iran, *Iran J. Cancer Prev.*, 2016, Vol. 9, pp. 4.
4. Bent M. J., Taal W. Bevacizumab alone or in combination with chemotherapy in glioblastomas? *The lancet Oncology*, 2014, Vol. 15, No. 11, pp. 473–474.
5. Ricard D., Idbaih A., Ducray F. et al. Primary brain tumours in adults, *Lancet*, 2012, Vol. 379, No. 9830, pp. 1984–1996.
6. Stupp R., Brada M., van den Bent M. J., Tonn J. C. et al. High-grade glioma: ESMO Clinical Practice Guidelines for diagnosis, treatment and follow-up, *Annals of Oncology*, 2014, Vol. 25, No. 3, pp. 93–101.
7. Каприн А.Д., Старинский В.В., Петрова Г.В. (ред.) Злокачественные новообразования в России в 2013 году (заболеваемость и смертность). М.: филиал ФГБУ «ФМИЦ им. П.А. Герцена» Минздрава России, 2015. С. 250. [Kaprin A. D., Starinskij V. V., Petrova G. V. (eds.) Zlokachestvennyye novoobrazovaniya v Rossii v 2013 godu (zabolevaemost' i smertnost'), Moscow: filial FGBU "FMIC im. P. A. Gercena" Minzdrava Rossii, 2015, p. 250. (In Russ.)].

8. Khan L., Soliman H., Sahgal A. et al. External beam radiation dose escalation for high grade glioma, *Cochrane Database Syst Rev.*, 2016, Vol. 19, No. 8. p. CD011475.
9. Killela P. J., Pirozzi Ch. J., Reitman Z. J., Jones S., Rasheed B. A., Lipp E., Friedman H., Friedman A. H., He Y., McLendon R. E., Bigner D. D., Yan H. The genetic landscape of anaplastic astrocytoma, *Oncotarget*, 2013, Vol. 5, No. 6, pp. 1452–1457.
10. Анохина Ю. Е., Гайдар Б. В., Мартынов Б. В., Алексеев Д. Е., Свистов Д. В., Папаян Г. В. Влияние объема хирургического вмешательства с применением интраоперационной флуоресцентной диагностики на течение послеоперационного периода у пациентов со злокачественными глиомами головного мозга // *Российский нейрохирургический журнал имени профессора А. Л. Поленова*. 2014. Т. VI. № 2. С. 22–28. [Anokhina Yu.E., Gaydar B.V., Martynov B.V., Alekseev D.E., Svistov D.V., Papayan G. Vliyanie ob"ema khirurgicheskogo vmeshatel'stva s primeneniem intraoperatsionnoy fluorestsentnoy diagnostiki na techenie posleoperatsionnogo perioda u patsientov so zlokachestvennymi gliomami golovnogo mozga. *Rossiyskiy neyrokhirurgicheskiy zhurnal imeni professora A. L. Polenova*, 2014, Vol. 4, No. 2, pp. 22–28. (In Russ.)].
11. Thakkar J. P., Dolecek T. A., Horbinski C., Ostrom Q. T. et al. Epidemiologic and molecular prognostic review of glioblastoma, *Cancer Epidemiol. Biomarkers Prev.*, 2014, Vol. 23, No. 10, pp. 1985–1986.
12. Granovetter M. Potential treatment for a subtype of glioblastoma tumours, *The lancet Oncology*, 2016, Vol. 17, No. 5, pp. 1467–1469.
13. Абсаямова О. В., Алешин В. А., Аникеева О. Ю., Бекашев А. Х. Клинические рекомендации по диагностике и лечению больных с первичными опухолями головного мозга. 2014. С. 1–60. [Absalyamova O.V., Aleshin V.A., Anikeeva O.Yu., Bekyashev A.Kh. *Klinicheskie rekomendatsii po diagnostike i lecheniyu bol'nykh s pervichnymi opukholyami golovnogo mozga*, 2014, pp. 1–60. (In Russ.)].
14. Roberta R. Does an optimum treatment for high-risk low-grade gliomas exist? *The lancet Oncology*, 2016, Vol. 17, No. 11, pp. 1467–1469.
15. Bradshaw R., Wickremesekera A. C., Brasch H. D. et al. Glioblastoma multiforme cancer stem cells express components of the renin – angiotensin system, *Front. Surg.*, 2016, No. 3, p. 51.
16. Friedman H. S., Prados M. D., Wen P. Y., Mikkelsen T. et al. Bevacizumab alone and in combination with irinotecan in recurrent glioblastoma, *J. Clin. Oncol.*, 2009., Vol. 27, No. 28, pp. 4733–4740.
17. Yang P., Zhang C., Cai J., You G. Radiation combined with temozolomide contraindicated for young adults diagnosed with anaplastic glioma, *Oncotarget.*, 2016, Vol. 7, No. 48, pp. 80091–80100.
18. McCracken D. J., Celano E. C., Voloschin A. D., Read W. L., Olson J. J. Phase I trial of dose-escalating metronomic temozolomide plus bevacizumab and bortezomib for patients with recurrent glioblastoma, *Neurooncol.*, 2016, Vol. 130, No. 1, pp. 193–201.
19. Beppu T., Terasaki K., Sasaki T., Sato Y. et al. MRI and 11C-methyl-L-methionine PET differentiate Bevacizumab true responders after initiating therapy for recurrent glioblastoma, *Clin. Nucl. Med.*, 2016, Vol. 41, No. 11, pp. 852–857.
20. Song P. J., Lu Q. Y., Li M. Y., Li X., Shen F. Comparison of effects of 18F-FDG PET-CT and MRI in identifying and grading gliomas, *J. Biol. Regul. Homeost. Agents*, 2016, Vol. 30, No. 3, pp. 833–838.
21. Gilbert M. R., Wang M., Aldape K. D., Stupp R. et al. Dose-dense temozolomide for newly diagnosed glioblastoma: a randomized phase III clinical trial, *J. Clin. Oncol.*, 2013, Vol. 31, No. 32, pp. 4085–4091.
22. van den Bent M. J. Treatment of newly diagnosed anaplastic gliomas, *EJC*, 2007, Vol. 5, No. 5, pp. 409–410.
23. Field K. M., Jordan J. T., Wen P. Y., Rosenthal M. A., Reardon D. A. Bevacizumab and glioblastoma: scientific review, newly reported updates, and ongoing controversies, *Cancer*, 2015, Vol. 121, No. 7, pp. 997–1007.
24. Plate K. H., Breier G., Weich H. A., Risau W. Vascular endothelial growth factor is a potential tumour angiogenesis factor in human gliomas in vivo, *Nature*, 1992, Vol. 359, No. 6398, pp. 845–848.
25. Lamszus K., Ulbricht U., Matschke J., Brockmann M. A., Fillbrandt R., Westphal M. Levels of soluble vascular endothelial growth factor (VEGF) receptor 1 in astrocytic tumors and its relation to malignancy, vascularity, and VEGF-A, *Clin. Cancer Res.*, 2003, Vol. 9., No. 4, pp. 1399–1405.
26. Hesselager G., Holland E. C. Using Mice to Decipher the Molecular Genetics of Brain Tumors, *Neurosurgery*, 2003, Vol. 53, pp. 685–694.
27. Shahzad R., Belal F., Doll D. C. Bevacizumab alone or in combination with chemotherapy in glioblastomas? *The lancet Oncology*, 2014, Vol. 15, No. 11, pp. 472–473.
28. Roger Y., Tsang M. D. Glioblastoma role of bevacizumab in newly diagnosed glioblastoma, *Landmarks Reports of recent research Report from the ASCO annual meeting*, 2013, Vol. 12, No. 3, pp. 26–28.

29. Stark-Vance V. Bevacizumab and CPT-11 in the treatment of relapsed malignant glioma, *Neuro Oncology*, 2005, No. 7, pp. 685–694.
30. Zhang G., Huang S., Wang Z. A meta-analysis of bevacizumab alone and in combination with irinotecan in the treatment of patients with recurrent glioblastoma multiforme, *Journal of clinical neuroscience*, 2012, Vol. 19, No. 2, pp. 1636–1640.
31. Wang Y., Xing D., Zhao M., Wang J., Yang Y. The Role of a Single Angiogenesis Inhibitor in the Treatment of Recurrent Glioblastoma Multiforme: A Meta-Analysis and Systematic Review, *PLoS One*, 2016, Vol. 11, No. 3.
32. Nelson S. J., Li Y., Lupo J. M., Olson M. et al. Serial analysis of 3D H-1 MRSI for patients with newly diagnosed GBM treated with combination therapy that includes bevacizumab, *J. Neurooncol.*, 2016, Vol. 130, No. 1, pp. 171–179.
33. Kelson H., Melan R., Wolfgang W., Lauren A. et al. Progression-free survival as a surrogate endpoint for overall survival in glioblastoma: a literaturebased meta-analysis from 91 trials, *Neuro-Oncology*, 2014, Vol. 16, No. 5, pp. 696–706.
34. Sathornsumetee S., Reardon D. A., Desjardins A., Quinn J. A. Molecularly targeted therapy for malignant glioma, *Cancer*, 2007, Vol. 110, No. 1, pp. 13–24.
35. Fukaya R., Ozaki M., Kamamoto D., Tokuda Y. et al. Significant antitumor response of disseminated glioblastoma to bevacizumab resulting in long-term clinical remission in a patient with encephalocraniocutaneous lipomatosis: A case report, *Mol. Clin. Oncol.*, 2016, Vol. 5, No. 4, pp. 417–421.