

DOI: <https://doi.org/10.18027/2224-5057-2025-15-3s2-1.2-15>

Цитирование: Егоренков В.В., Бохан А.Ю., Тарарыкова А.А. и соавт. Саркомы мягких тканей. Клинические рекомендации RUSSCO, часть 1.2. Злокачественные опухоли 2025;15(3s2):420–442.

САРКОМЫ МЯГКИХ ТКАНЕЙ

Рекомендации Восточно-Европейской группы по изучению сарком

В данном разделе указаны критерии оценки клинической значимости применения дорогостоящей противоопухолевой лекарственной терапии в соответствии со шкалой, разработанной экспертной группой (см. стр. 7). В тексте они обозначены, как магниту́да клинической значимости (МКЗ).

Коллектив авторов: Егоренков В.В., Бохан А.Ю., Тарарыкова А.А., Нестерова А.И., Оганесян А.П., Конев А.А., Шарабура Т.М., Шелехова К.В., Феденко А.А.

Ключевые слова: саркомы мягких тканей, диагностика, лечение

Саркомы мягких тканей (СМТ) — крайне редкая гетерогенная группа злокачественных опухолей, развивающихся в соединительных тканях организма, включая мышцы, нервы, сухожилия, жировую ткань и стенки кровеносных и лимфатических сосудов. СМТ могут возникать практически в любой области, включая голову, шею и туловище, но чаще всего встречаются на верхних и нижних конечностях и в забрюшинном пространстве.

1. TNM И СТАДИРОВАНИЕ

1.1. Определение pT

В действующей классификации критерий размера опухоли варьирует в зависимости от анатомической локализации.

Первичная опухоль (pT): конечности, туловище и забрюшинное пространство

- _pTx: первичная опухоль не может быть определена;
- _pT0: нет признаков первичной опухоли;
- _pT1: опухоль 5 см и менее в наибольшем измерении;
- _pT2: опухоль более 5 см, но менее 10 см в наибольшем измерении;
- _pT3: опухоль более 10 см, но не более 15 см в наибольшем измерении;
- _pT4: опухоль более 15 см в наибольшем измерении.

Первичная опухоль (pT): голова и шея

- _pTx: первичная опухоль не может быть определена;
- _pT0: нет признаков первичной опухоли;

- _pT1: опухоль 2 см и менее в наибольшем измерении;
- _pT2: опухоль более 2 см, но менее 4 см в наибольшем измерении;
- _pT3: опухоль более 4 см в наибольшем измерении;
- _pT4a: опухоль инвазирует в ткани орбиты, основания черепа и твердую мозговую оболочку, центральный висцеральный компартмент¹, лицевой скелет и/или крыловидную мышцу;
- _pT4b: опухоль вовлекает сонную артерию, инвазирует в превертебральные мышцы и вовлекает ЦНС путем периневрального распространения.

Первичная опухоль (pT): органы грудной и брюшной полости

- _pTx: первичная опухоль не может быть определена;
- _pT0: нет признаков первичной опухоли;
- _pT1: опухоль ограничена одним органом;
- _pT2a: опухоль инвазирует в серозу или висцеральный перитонеум;
- _pT2b: опухоль с микроскопическим распространением за пределы серозы;
- _pT3: опухоль инвазирует в другие органы и макроскопически распространяется за пределы серозы;
- _pT4a: мультифокальная опухоль вовлекает не более 2 участков в одном органе;
- _pT4b: мультифокальная опухоль вовлекает более 2, но менее 5 участков в одном органе;
- _pT4c: мультифокальная опухоль вовлекает более 5 участков.

1.2. Глубина

В 8-й редакции классификации TNM критерий глубины больше не используется из-за ограниченного влияния на прогноз. В предыдущих изданиях глубина расположения опухоли оценивалась относительно той или иной фасции конечности или туловища. Поверхностные образования определялись как лишенные любого вовлечения поверхностной окружающей мышечной фасции конечности или туловища. Для стадирования все забрюшинные и висцеральные новообразования расценивались как глубокие.

1.3. Региональные лимфатические узлы

Метастазы СМТ взрослых в лимфатических узлах редки, но, когда встречаются, делают прогноз крайне неблагоприятным. Наличие позитивных лимфатических узлов

¹ Центральный висцеральный компартмент головы и шеи — неоднозначный термин: по данным большинства авторов, представляет собой анатомическое пространство, включающее щитовидную железу, гортань, трахею, шейную часть пищевода, гортаноглотку и, по некоторым определениям, ротоглотку и носоглотку.

(N1) в отсутствие отдаленных метастазов классифицируется как IIIB стадия. Клинически или патоморфологически негативные лимфоузлы должны обозначаться как N0; характеристика Nx использоваться не должна.

Региональные лимфатические узлы (pN)

- _pNx: региональные лимфатические узлы не могут быть определены;
- _pN0: нет метастазов в региональных лимфатических узлах;
- _pN1: метастазы в региональных лимфатических узлах.

1.4. Рестадирирование рецидивных опухолей

Аналогичный принцип должен применяться при рестадирировании в случае рецидива саркомы. В таких заключениях необходимо точно указывать, имеется ли первичная опухоль или рецидив ранее пролеченного новообразования. По возможности, следует указывать предполагаемый этиологический фактор, например, радиация, врожденные или приобретенные генетические синдромы.

1.5. TNM классификация

Для идентификации особенных случаев TNM или pTNM классификаций используются суффикс "m" и префиксы "y" и "r". Они указывают на то, что случай нуждается в отдельном анализе.

Суффикс "m" указывает на наличие множественной первичной опухоли одной локализации и записывается в круглых скобках: pT (m) NM.

Префикс "y" обозначает те случаи, когда стадирование проводится во время или после комплексного лечения. Категория "y" не оценивает опухоль до лечения.

Префикс "r" указывает на рецидивную опухоль после документированного безрецидивного интервала и обозначается как rTNM.

1.6. Обобщение по категории M

pMx и pM0 (отсутствие отдаленных метастазов) не несут значимой информации для клиницистов и статистиков и иногда могут создать путаницу в стадировании.

1.7. Группировка по стадиям

1.7.1. Для СМТ головы и шеи, висцеральных органов брюшной и грудной полостей, орбиты нет системы группировки по стадиям.

1.7.2. Группировка по стадиям для СМТ туловища, конечностей и забрюшинного пространства представлена в табл. 1.

Таблица 1. Группировка по стадиям для СМТ туловища, конечностей и забрюшинного пространства

Стадия	T	N	M	G	Степень злокачественности
IA	T1	N0	M0	G1, Gx	Low-grade
IB	T2	N0	M0	G1, Gx	Low-grade
	T3	N0	M0	G1, Gx	Low-grade
	T4	N0	M0	G1, Gx	Low-grade
II	T1	N0	M0	G2, G3	High-grade
IIIA	T2	N0	M0	G2, G3	High-grade
IIIB	T3	N0	M0	G2, G3	High-grade
	T4	N0	M0	G2, G3	High-grade
IV	Любая T	N1 ¹	M0	Любая G	Любой grade
	Любая T	Любое N	M1	Любая G	Любой grade

¹ AJCC (Американский объединенный комитет по раку) классифицирует N1 как IV стадию для СМТ конечностей и поверхностных мягких тканей туловища с целью упрощения на основании идентичного биологического поведения заболевания N1 как при III, так и при IV стадии.

1.8. Дополнительные характеристики

Опухоль, оставшаяся у пациента после терапии (например, хирургическая резекция), обозначается как категория R и классифицируется следующим образом:

Rx — наличие остаточной опухоли не может быть оценено

R0 — нет остаточной опухоли

R1 — микроскопическая остаточная опухоль

R2 — макроскопическая остаточная опухоль.

Для хирургов R классификация может быть полезна с точки зрения оценки полноты хирургической экцизии. Для патологов R классификация значима для оценки статуса края резекции макропрепарата. Опухоль, вовлекающая край резекции при патоморфологическом исследовании, может быть обозначена как остаточная и классифицирована как макроскопическая или микроскопическая согласно находкам в краях резекции.

1.9. Лимфатические узлы

За исключением эпителиоидной и светлоклеточной СМТ, метастазы других СМТ в региональных лимфатических узлах редки. Обычно нет необходимости тщательно исследовать лимфатические узлы. Наличие метастазов в региональных лимфатических узлах имеет прогностическое значение и должно быть указано. Согласно 8-й редакции

классификации TNM, для СМТ, локализующихся на туловище, конечностях и в забрюшинном пространстве, N1M0 заболевание должно быть расценено как стадия IIIB, а не стадия IV.

1.10. Края резекции

Расстояние от опухоли до краев резекции указывается в сантиметрах. Рекомендуется исследовать края резекции, если расстояние до опухоли составляет менее 2 см. Несмотря на то, что нет полного согласия по этому вопросу, рекомендуется специфицировать локализацию и расстояние до краев резекции менее 2 см. Если в образце ткани присутствует не пораженная опухолью кость или опухоль находится на расстоянии более 2 см от края резекции, костный мозг может быть выскоблен и обозначен как край резекции.

1.11. Лимфоваскулярная инвазия

Включает инвазию в лимфатические узлы и микрососуды. Согласно AJCC/UICC, лимфоваскулярная инвазия не затрагивает категорию T, отражающую местное распространение опухоли, если это не включено в определение категории T.

1.12. Патоморфоз

Хотя согласие по оценке патоморфоза СМТ не достигнуто, должны предприниматься попытки для измерения эффекта неоадьювантной терапии, особенно в исследовательских целях. Терапевтический эффект выражается как видимый процент некротизированной опухолевой ткани от общей опухолевой массы. Для исследования выбираются образцы неразжиженной опухолевой ткани. Как минимум один образец некротизированной опухолевой ткани (всегда на границе с видимой опухолью) должен быть взят на исследование для верификации некроза, поскольку макроскопически похожий вид могут иметь участки миксоматоза.

2. ДИАГНОСТИКА

2.1. Методы диагностики

СМТ диагностируются с помощью биопсии. Тип биопсии зависит от размера опухоли и её расположения. Могут быть использованы следующие типы биопсии:

- пункционная биопсия — удаление ткани с помощью широкой иглы; процедура проводится под навигационным контролем (УЗИ, КТ, МРТ);
- инцизионная биопсия — удаление части новообразования или образца ткани; может быть выполнена, когда пункционная биопсия небезопасна или ее результаты не ясны.

В тщательном планировании биопсии должны участвовать хирург и врач отделения лучевой диагностики, который использует медицинские изображения для постановки диагноза. Поскольку диагноз зачастую морфологически трудно интерпретируется, образцы тканей должны быть исследованы патологоанатомом, имеющим опыт диагностики СМТ.

Для визуализации СМТ, а также определения наличия/отсутствия отдаленных метастазов, используют различные методы диагностики, такие как:

- первичное обследование больных с подозрением на первичное злокачественное новообразование (рецидив) с помощью УЗИ;
- КТ или МРТ для уточнения всех необходимых характеристик опухоли и степени вовлечения в процесс соседних структур, в т. ч. сосудов;
- ангиография в отдельных случаях (предоперационная лечебная эмболизация, оценка степени васкуляризации опухоли);
- при рецидивах и опухолях больших размеров (более 10 см), особенно тазовой локализации, показано выполнение МРТ.

2.2. Основные параметры морфологического исследования

Протокол патологоанатомического исследования новообразования мягких тканей должен содержать следующую информацию:

- объем хирургического вмешательства, которое было выполнено;
- локализацию опухоли;
- структуры/органы, представленные для исследования;
- размер, гистологический тип (нозологическая форма), grade с применением 2- или 3-ранговой системы (при этом для ряда нозологий, в частности, эмбриональной, альвеолярной рабдомиосаркомы, экстраскелетной миксоидной хондросаркомы, альвеолярной саркомы мягких тканей, светлоклеточной саркомы и эпителиоидной саркомы указание grade не рекомендовано; оценка grade злокачественных опухолей из оболочек периферических нервов остается дискуссионной);
- распространение новообразования в кожу, мышцы, периостеум, кость, суставную полость, вовлеченность крупных сосудов и нервов;
- статус краев резекции с точным указанием расстояния до ближайшего края резекции (менее 2 см);
- наличие отсевов (сателлитов) опухоли в окружающих тканях;
- наличие/отсутствие метастазов, в том числе в лимфатических узлах.

2.2.1. Локализация СМТ

Локализация СМТ имеет большое значение для диагностики нозологии. В 8-й редакции классификации TNM и AJCC руководства по стадированию акцентировано внимание на первичной локализации СМТ как фактора, влияющего на риск рецидивирования и метастазирования. Для СМТ тела и конечностей, забрюшинного пространства, головы и шеи, висцеральной, а также орбитальной локализации разработаны разные системы стадирования.

2.2.1.1. Голова и шея

Система стадирования применяется для СМТ, развившихся в подкожных и глубоких структурах шеи, включая нейро-сосудистые, в полости рта, верхнем дыхательном тракте, включая носовую полость, синусы, глотку, гортань, нижневисочную ямку и жевательное пространство, большие слюнные железы, щитовидную и паращитовидные железы, шейный отдел пищевода и трахеи, а также периферические и черепные нервы. Традиционный порог размера опухоли (5 см) для этой группы не применяется. Опухоли этой локализации имеют больший риск прогрессирования (рецидивы, метастазы) при меньших, по сравнению с другими локализациями, размерах первичного узла.

2.2.1.2. Туловище и конечности

Система стадирования применяется к СМТ, развившимся на туловище и конечностях, включая молочную железу.

2.2.1.3. Грудная и брюшная полость

Система стадирования применяется к СМТ, развившимся в полостных органах, включая пищевод, желудок, тонкую и толстую кишку, а также в паренхиматозных органах (печень, почки, легкие, сердце). СМТ, возникшие в перитонеальной, плевральной и медиастинальной полостях, но не исходящие из органов, могут стадироваться по системе ретроперитонеальных сарком.

2.2.1.4. Забрюшинное пространство

Система стадирования применяется к СМТ, развившимся в забрюшинном пространстве, перитонеальной, плевральной и медиастинальной полостях, но не исходящим из органов, расположенных в этих пространствах.

2.2.1.5. Орбита

Система стадирования применяется к саркомам, развившимся из структур полости орбиты, включая глазной нерв и его оболочки, слезные железы, экстраокулярные мышцы, фасции, орбитальный жир, сосуды.

3. ЛЕЧЕНИЕ САРКОМ МЯГКИХ ТКАНЕЙ

3.1. Варианты лечения в зависимости от стадии

3.1.1. Первичное лечение сарком мягких тканей конечностей, туловища, головы и шеи

Алгоритм лечения сарком мягких тканей конечностей, туловища, головы и шеи представлен на рис. 1, 2, 3, 4, 5, 6.

3.1.2. Лечение сарком забрюшинного пространства

Алгоритм лечения сарком забрюшинного пространства представлен на рис. 7, 8.

3.2. Хирургическое лечение

Хирургическое лечение СМТ тканей является основным, когда речь идет о местном процессе. Достижение высоких показателей выживаемости возможно только при использовании хирургического этапа. Опухоли до 5 см могут быть излечены только оперативным вмешательством. Опухоли больших размеров подлежат хирургическому удалению после неoadъювантной терапии. Оперативное вмешательство является обязательным этапом многокомпонентной терапии высоко злокачественных местнораспространенных СМТ.

3.3. Принципы лучевой терапии сарком мягких тканей

Лучевая терапия в комбинации с операцией необходима при высоком риске рецидива для улучшения локального контроля. При локализованных СМТ конечностей и туловища при наличии показаний к ЛТ предпочтительна неoadъювантная ЛТ. Операция на первом этапе с адъювантной ЛТ предпочтительна при осложненном течении заболевания (боль, распад опухоли, кровотечение) и при высоком риске послеоперационных осложнений (опухоль > 10 см, близость опухоли к коже, расположение опухоли на нижних конечностях, курение, диабет, сопутствующие заболевания сосудов, ожирение). Адъювантную ЛТ начинают через 4–6 недель после операции и при условии заживления послеоперационной раны. ЛТ не показана при низком риске рецидива: поверхностная опухоль ≤ 5 см, G1, удаление опухоли с широким краем резекции (≥ 1 см). При ретроперитонеальных саркомах ЛТ не должна применяться рутинно. При высоком риске рецидива предпочтительна неoadъювантная ЛТ. Адъювантная ЛТ при ретроперитонеальных СМТ не рекомендована. При нерезектабельной опухоли или при отказе от операции возможно проведение самостоятельной ЛТ. Целевые объемы и дозы соответствуют неoadъювантной ЛТ с дополнительным бустом (одновременным или последовательным) до суммарной дозы не менее 63 Гр. Схему лечения

и последовательность методов междисциплинарная команда, включающая хирурга, химиотерапевта, морфолога и радиотерапевта; учитываются параметры опухоли и ее локализация, морфологический подтип и G, коморбидный статус пациента, возможность радикального удаления без тяжелого функционального и косметического дефекта, риск послеоперационных осложнений, возможность повторной операции в случае рецидива.

С целью радиосенсибилизации могут применяться физические (гипертермия) факторы и/или ХТ. В связи с отсутствием стандартных схем радиосенсибилизация может применяться в рамках клинических исследований в центрах, располагающих необходимым оборудованием и опытом лечения СМТ.

В связи с низким риском регионарного метастазирования профилактическое облучение регионарных лимфатических узлов не проводится.

3.4. Неоадьювантная/адьювантная терапия операбельных сарком мягких тканей

Решение о проведении неоадьювантной и адьювантной ХТ при локализованных саркомах мягких тканей должно быть принято мультидисциплинарным консилиумом в референсных саркомных центрах. Основными показаниями являются высокозлокачественный и чувствительный к ХТ морфологический тип саркомы, высокий риск метастазирования и рецидива, размеры и локализация опухоли. Предоперационная ХТ увеличивает вероятность выполнения хирургического этапа в объеме R0, улучшает выживаемость до прогрессирования и качество жизни пациента. Проведение неоадьювантной ХТ предполагает корректную оценку эффекта терапии с помощью МРТ, ПЭТ-КТв процессе лечения и оценку степени лечебного патоморфоза в послеоперационном материале. Такая поэтапная оценка эффективности позволяет максимально корректно оценить ответ на терапию и при необходимости сменить режим лечения. У пациентов с незначительным ответом на неоадьювантную ХТ прогноз заболевания становится менее благоприятным. Поэтому им необходимо проводить операцию на более ранних этапах лечения либо использовать альтернативные режимы системного лечения, основываясь на клинических данных.

При саркомах мягких тканей конечностей и туловища III стадии, головы и шеи больше 4 см (в отдельных случаях от 2 до 4 см) неоадьювантная химиотерапия включает 4 курса по схеме доксорубин + ифосфамид. Рекомендована эскалация доз и поддержка ГКСФ при высоком риске местного рецидива и отдаленного метастазирования, а также ECOG 0–1. Исключением для данной комбинации являются отдельные гистологические типы (например, рабдомиосаркома — см. табл. 4). При лечебном патоморфозе III степени и выше, рекомендовано проведение 2–4 курсов по прежней схеме. При лечебном патоморфозе < III степени или R1, рекомендовано проведение лучевой терапии в комбинации с ХТ второй линии или без. При отсутствии предоперационной терапии

сарком высокого риска рекомендовано проведение адъювантной терапии, включающей лучевую терапию и/или химиотерапию. Адъювантно проводится суммарно 6 курсов по схеме доксорубин + ифосфамид с эскалацией доз при высоком риске местного рецидива и отдаленного метастазирования. При наличии противопоказаний к двухкомпонентной ХТ рекомендовано проведение 6 курсов монотерапии доксорубицином. Выбор схемы периоперационной химиотерапии представлен в табл. 2, а режимы представлены в табл. 4.

Для пациентов с забрюшинными саркомами проведение предоперационной ХТ может быть рассмотрено при невозможности выполнения радикального хирургического лечения на первом этапе. Адъювантная ХТ может быть рекомендована при саркомах высокого риска или положительных краях резекции.

Применение отдельных вариантов лекарственной терапии, в частности регионарной изолированной перфузии, термохимиотерапии, внутриаартериальной ХТ требует наличия как современного оборудования, так и высококвалифицированных специалистов. Аппарат искусственного кровообращения, станции локальной и регионарной гипертермии, перфузиолог, ангиохирург — все это неполный перечень высокотехнологичного пособия, доступного лишь в крупных онкологических учреждениях.

Таблица 2. Выбор схемы химиотерапии при операбельных саркомах мягких тканей

	Предпочтительные схемы
Неоадъювантная терапия, 2–4 курса (МКЗ 0-В)	<ul style="list-style-type: none"> • Высокодозный доксорубин + ифосфамид • Стандартный доксорубин + ифосфамид • Доксорубин • Гемцитабин + доцетаксел
Адъювантная терапия при лечебном патоморфозе > III степени, 2–4 курса (МКЗ 0-С)	<ul style="list-style-type: none"> • Высокодозный доксорубин + ифосфамид • Стандартный доксорубин + ифосфамид • Доксорубин
Адъювантная терапия без предоперационного лечения, 6 курсов (МКЗ 0-С)	<ul style="list-style-type: none"> • Высокодозный доксорубин + ифосфамид • Стандартный доксорубин + ифосфамид • Доксорубин • Гемцитабин + доцетаксел
Адъювантная терапия при лечебном патоморфозе < III степени, 6 курсов (МКЗ 0-С)	<ul style="list-style-type: none"> • Гемцитабин + доцетаксел

3.5. Системная терапия диссеминированных и/или неоперабельных сарком мягких тканей

Режимами выбора первой линии лечения местно-распространенных неоперабельных и/или метастатических сарком мягких тканей являются схемы, содержащие антрациклины. При выборе терапии необходимо учитывать локализацию процесса, возраст пациента, сроки и объемы ранее проведенного лечения, возможности хирургического лечения при

олигеметастатическом поражении, морфологический тип опухоли. Комбинированные режимы позволяют достичь улучшения выживаемости без прогрессирования и увеличения частоты объективного ответа по сравнению с монотерапией, в связи с чем данные режимы используются у пациентов с целью достижения быстрого клинического ответа и возможности выполнения локального контроля. Для пациентов старше 65 лет и/или сопутствующих заболеваний, состоянии средней степени тяжести методом выбора является монотерапия антрациклинами. В зависимости от эффекта на лечение, клинической картины и общего состояния пациентам проводится до 4–6 курсов химиотерапии, увеличение числа курсов до 8-ми рассматривается индивидуально.

При использовании антрациклинсодержащих схем лечения необходим обязательной мониторинг функции сердца для предупреждения возможной кардиотоксичности. Антрациклины являются основным классом препаратов для лечения сарком мягких тканей, поэтому допускается превышение кумулятивной дозы выше 550 мг/м² в случае нарастания клинического и объективного ответа на терапию при тщательном контроле состояния больного, наблюдении кардиолога, оценке ЭКГ, ЭхоКГ, тропонина I и NTproBNP при каждом последующем курсе лечения. При противопоказаниях в антрациклинсодержащим схемам может быть использован режим второй линии лечения — гемцитабин и доцетаксел. При противопоказаниях к внутривенной терапии, обусловленной общим статусом пациента, режимом выбора первой линии терапии является тирозинкиназный ингибитор — пазопаниб (за исключением липосарком). Режимы дозирования указаны в табл. 3 и 4.

Существуют особенности выбора терапии первой линии в зависимости от морфологического строения сарком мягких тканей. Для пациентов с экстраоссальной саркомой Юинга/PNET и неплеоморфной рабдомиосаркомы целесообразно использовать режим VAC/IE — альтернирующие курсы комбинаций циклофосфида, доксорубина, винкристина и ифосфамида, этопозида. Данная комбинация демонстрирует высокую активность в лечении мелкоклеточных сарком. Учитывая редкость вышеуказанных гистологических типов, имеются очень ограниченные данные (в основном ретроспективные) по ведению взрослых пациентов с рабдомиосаркомой. Во всех этих исследованиях использовалось комбинированное лечение (операция, лучевая терапия и химиотерапия). Более подробная тактика лечения данной когорты больных указана в главе по лечению саркомы Юинга. Схемы химиотерапии, используемые у взрослых с неплеоморфной рабдомиосаркомой или экстраоссальной саркомой Юинга/PNET, основаны на клинических исследованиях и данных из онкопедиатрии с учетом того, что возраст старше 18 лет является одним из прогностически неблагоприятных факторов.

В качестве первой линии терапии лейомиосарком матки продемонстрировала лучшую эффективность комбинация доксорубин + трабектедин по сравнению с монотерапией доксорубином.

Агрессивный фиброматоз относится к редким формам поражения мягких тканей. Рекомендуется при локализациях в анатомических зонах, где рост опухоли не может привести к быстрому появлению угрожающих осложнений (боли, нарушение функции,

распад, выраженная неврологическая симптоматика), начать лечение с периода динамического наблюдения с МРТ/КТ контролем. При медленном росте опухоли возможно использование нестероидных противовоспалительных и противоревматических препаратов.

Помимо стандартной комбинации в первую линию может быть назначена таргетная терапия с учетом ее эффективности при определенных гистологических типах (иматиниб при распространенной дерматофибросаркоме, пазопаниб при альвеолярной саркоме).

Существует ряд препаратов направленного действия, показавших свою эффективность в серии небольших исследований. При выявлении транслокации NTRK в опухоли может быть назначена терапия ларотректинибом или энтректинибом. Для скрининга NTRK-слияния используется ИГХ исследование с рап-NTRK, для подтверждения перестройки NTRK в случае положительной ИГХ экспрессии необходимо выполнять молекулярно-генетическое исследование.

При наличии транслокации ALK в случае миофибробластической саркомы показано назначение кризотиниба. Подробно режимы терапии в зависимости от гистологического подтипа опухоли указаны в таблице 3.

3.6. Системное лечение при прогрессировании сарком мягких тканей

В случае прогрессирования заболевания через 1 год и более после завершения лечения возможно возвращение к ранее проведенному режиму терапии.

При прогрессировании болезни схемой выбора второй линии лечения при удовлетворительном общем статусе пациентов является комбинация гемцитабина с доцетакселом. У пациентов, которые ранее получали цитостатическое лечение с эпизодами гематологической токсичности 3–4 степени или лучевую терапию на кости таза, используется режим с редуцированными дозами гемцитабина и доцетаксела. Для лечения пациентов с липосаркомами и лейомиосаркомами, получавших ранее антрациклины, рекомендовано назначение трабектедина. При прогрессировании липосарком рекомендовано назначение эрибулина. Пазопаниб используется в терапии пациентов с диссеминированными саркомами мягких тканей во вторую и последующую линию лечения после применения антрациклинов, за исключением липосаркомы и отдельных редких гистологических типах, когда пазопаниб рекомендован в первую линию. У пациентов, ранее получавших ифосфамид, наибольший эффект наблюдается от использования высокодозных режимов монотерапии ифосфамидом, чем от стандартных схем дозирования. Все другие режимы терапии, указанные в таблице 4, имеют приблизительно равнозначную эффективность.

При обнаружении микросателлитной нестабильности, высокой мутационной нагрузки в опухоли, описаны случаи успешного лечения с использованием чек-пойнт ингибиторов, например пембролизумаба.

У пациентов с CDK-4-амплифицированной, высококодифференцированной или дифференцированной липосаркомой может быть обсуждено назначение ингибиторов циклинзависимых киназ (CDK) 4 и 6-палбоциклиба.

Возможные варианты терапии и их дозирование при распространенных саркомах мягких тканей продемонстрированы в табл. 3 и 4. Варианты системного лечения при редких гистологических типах СМТ представлены в табл. 5.

Таблица 3. Выбор схемы системного лечения в зависимости от гистологического типа саркомы мягких тканей

Гистологический подтип сарком мягких тканей	Предпочтительные схемы первой линии терапии	Системное лечение при прогрессировании заболевания
Частые формы сарком мягких тканей, включая лейомиосаркомы, липосаркомы (МКЗ II-B)	<ul style="list-style-type: none"> • Доксорубицин + ифосфамид • Доксорубицин + трабектедин (для лейомиосарком матки) • Доксорубицин + дакарбазин (для лейомиосарком матки) <p>При противопоказаниях к комбинированному режимам:</p> <ul style="list-style-type: none"> • Доксорубицин • Гемцитабин 	<ul style="list-style-type: none"> • Гемцитабин + доцетаксел • Пазопаниб (исключение — липосаркома) • Трабектедин (для лечения липо- и лейомиосарком) • Эрибулин (преимущественно для липосарком) • Ифосфамид • Дакарбазин • Гемцитабин • Регорафениб • Ларотректиниб (при NTRK позитивных саркомах) • Пембролизумаб (при MSI-H саркомах)
Десмоид (агрессивный фиброматоз) (МКЗ III-B)	<ul style="list-style-type: none"> • Сорафениб • Метотрексат + винорелбин • Метотрексат + винбластин • Иматиниб • Липосомальный доксорубицин • Доксорубицин ± дакарбазин • Пазопаниб • Нестероидные противовоспалительные и противоревматические препараты 	
Неплеоморфная рабдомиосаркома	<ul style="list-style-type: none"> • Альтернирующий режим VAC-IE (МКЗ 0-B) 	<ul style="list-style-type: none"> • Темозоламид + иринотекан • Темозоламид_иринотекан + винкристин • Гемцитабин + доцетаксел • Ифосфамид + доксорубицин • Винкристин + иринотекан • Иринотекан • Винорелбин • Пазопаниб (МКЗ II-C)
Альвеолярная мягкотканная саркома МКЗ (I-B/C)	<ul style="list-style-type: none"> • Атезолизумаб • Пембролизумаб ± акситиниб • Сунитиниб • Пазопаниб 	

Гистологический подтип сарком мягких тканей	Предпочтительные схемы первой линии терапии	Системное лечение при прогрессировании заболевания
Ангиосаркома (МКЗ II-B)	<ul style="list-style-type: none"> Паклитаксел (для ангиосаркомы кожи) Гемцитабин + доцетаксел 	<ul style="list-style-type: none"> Доксорубицин + ифосфамид Доксорубифин + дакарбазин Доцетаксел Винорелбин Сорафениб Сунитиниб Пембролизумаб Бевацизумаб
Выбухающая дерматофибросаркома (МКЗ II-C)	<ul style="list-style-type: none"> Иматиниб 	<ul style="list-style-type: none"> При прогрессировании на фоне 1 линии возможно проведение гистотип-неспецифической терапии СМТ
Внескелетная остеосаркома	<ul style="list-style-type: none"> Лечение по аналогии с саркомами мягких тканей 	<ul style="list-style-type: none"> Цисплатин + доксорубицин Ифосфамид (см главу «Остеогенные саркомы») (МКЗ II-C)
Воспалительная миофибробластическая опухоль, ALK-позитивная (МКЗ III-A)	<ul style="list-style-type: none"> Кризотиниб Лорлатиниб 	
Ресома, рецидивирующая ангиомиолипома, лимфангиолейомиоматоз (МКЗ II-C)	<ul style="list-style-type: none"> Сиролимус Эверолимус 	
Солитарная фиброзная опухоль (МКЗ II-B)	<ul style="list-style-type: none"> Темозоломид + бевацизумаб Сунитиниб Сорафениб Пазопаниб 	<ul style="list-style-type: none"> Антрациклин-содержащие режимы Гемцитабин-содержащие режимы
Теносиновиальная гигантоклеточная опухоль (пигментный виллонодулярный синовиит) (МКЗ II-C)	<ul style="list-style-type: none"> Иматиниб Сорафениб 	
Высокодифференцированные/дифференцированные липосаркомы забрюшинного пространства (МКЗ III-C)	<ul style="list-style-type: none"> Палбоциклиб Абемациклиб 	
Саркома Капоши (МКЗ III-A)	<ul style="list-style-type: none"> Пегилированный липосомальный доксорубин Паклитаксел Пембролизумаб 	
Экстраскелетная миксоидная хондросаркома (МКЗ II-B/D)	<ul style="list-style-type: none"> Пазопаниб Сунитиниб 	
Эпителиоидная гемангиоэндотелиомоз (МКЗ II-B/D)	<ul style="list-style-type: none"> Пазопаниб Сиролимус 	

Таблица 4. Рекомендуемые режимы лекарственной терапии сарком мягких тканей

Схема	Режим лечения
Схемы выбора первой линии химиотерапии	
Доксорубин	<p>День 1: 60–75 мг/м² в/в кап. каждые 3 нед. ИЛИ День 1–3: 20 мг/м² в/в кап. каждые 3 нед.</p>
Доксорубин + трабектедин	<p>День 1: доксорубин 60–75 мг/м² в 1 день в/в + трабектедин 1,1 мг/м² в виде 24-часовой инфузии День 3: эмпафилграстим/пэгфилграстим в соответствии с инструкцией в 3-й день Каждые 3 недели</p>
Доксорубин + ифосфамид	<p>Высокодозный режим: День 1–3: доксорубин 25 мг/м² в/в 24 ч ежедневно (суммарная курсовая доза 75 мг/м²) ИЛИ День 1: доксорубин 60 мг/м² в/в кап. День 1–4: ифосфамид 2500 мг/м² в/в кап. 3 часа (суммарная курсовая доза 10000 мг/м²) День 1–4: месна¹ 100–120% от дозы ифосфамида в/в День 5–14: филграстим 5 мкг/кг п/к в 5–15-й дни или до восстановления АЧН > 5,0 × 10⁹/л или пегилированный филграстим Каждые 3 недели ИЛИ Стандартный режим: День 1: доксорубин 60 мг/м² в/в кап. День 1–3: ифосфамид 2500 мг/м² в/в кап. 3 часа (суммарная курсовая доза 7500 мг/м²) День 1–3: месна¹ 100–120% от дозы препарата в/в Каждые 3 недели</p>
Доксорубин + дакарбазин	<p>Для лейомиосаркомы матки: День 1–4: доксорубин 15–22,5 мг/м² в/в 24 часа ежедневно (суммарная курсовая доза 60–90 мг/м²) День 1–4: дакарбазин 187,5–250 мг/м² в/в 24 часа ежедневно (суммарная курсовая доза 750–1000 мг/м²) День 5–14: филграстим 5 мкг/кг п/к до восстановления уровня нейтрофилов > 5,0 × 10⁹/л (или эмпафилграстим п/к день 5 или другие формы пегилированных колониестимулирующих факторов) Каждые 3 недели Для десмоида: День 1–4: доксорубин 20 мг/м² в/в 24 часа (суммарная курсовая доза 80 мг/м²) День 1–4: дакарбазин 150 мг/м² в/в 24 часа (суммарная курсовая доза 600 мг/м²) День 5–14: филграстим 5 мкг/кг п/к до восстановления уровня нейтрофилов > 5,0 × 10⁹/л (или эмпафилграстим п/к день 5 или другие формы пегилированных колониестимулирующих факторов) Каждые 4 недели ИЛИ День 1–3: доксорубин 20 мг/м² в/в 24 часа (суммарная курсовая доза 60 мг/м²) День 1–3: дакарбазин 300 мг/м² в/в 24 часа (суммарная курсовая доза 900 мг/м²) День 4–13: филграстим 5 мкг/кг п/к до восстановления уровня нейтрофилов > 5,0 × 10⁹/л (или эмпафилграстим п/к день 5 или другие формы пегилированных колониестимулирующих факторов) Каждые 3 недели</p>

Схема	Режим лечения
Возможные схемы выбора при прогрессировании	
Гемцитабин + доцетаксел	<p>Стандартный режим:</p> <ul style="list-style-type: none"> День 1-й и 8-й: гемцитабин 900 мг/м² в/в кап. 90 мин. День 8-й: доцетаксел 100 мг/м² в/в кап. 60 мин. День 9–18-й: филграстим 5 мкг/кг п/к или до восстановления АЧН > 5,0 × 10⁹/л (или эмпегфилграстим п/к или другие формы пегилированных Г-КСФ в день 9-й). <p>Каждые 3 нед.</p> <p>ИЛИ</p> <p>Режим для пациентов, ранее получавших системную ХТ с эпизодами гематологической токсичности 3–4 степени и после ЛТ костей таза:</p> <ul style="list-style-type: none"> День 1-й и 8-й: гемцитабин 675 мг/м² в/в кап. 90 мин. День 8-й: доцетаксел 75 мг/м² в/в кап. 60 мин. День 9–18-й: филграстим 5 мкг/кг п/к или до восстановления АЧН > 5,0 × 10⁹/л (или эмпегфилграстим п/к или другие формы пегилированных Г-КСФ в день 9-й). <p>Каждые 3 нед.</p>
Ифосфамид	День 1-й: трабектедин 1,5 мг/м ² в/в кап. 24 ч каждые 3 нед.
Трабектедин	День 1: трабектедин 1,5 мг/м ² в/в кап. 24 ч каждые 3 нед.
Эрибулин	День 1, 8: эрибулин 1,4 мг/м ² струйно каждые 3 нед.
Пазопаниб	Ежедневно: пазопаниб 800 мг в сутки внутрь
Дакарбазин	<p>День 1: 1000 мг/м² в/в кап. 1 час каждые 4 нед.</p> <p>ИЛИ</p> <p>День 1–5: 250 мг/м² в/в кап. каждые 4 нед.</p>
Гемцитабин	День 1, 8: гемцитабин 1200 мг/м ² в/в кап. 120 мин каждые 3 недели
Доцетаксел	День 1: доцетаксел 100 мг/м ² в/в кап. каждые 3 недели
Регорафениб	160 мг 1 раз в день внутрь в 1–21 дни, 1 неделя перерыва; или 80 мг в сутки внутрь — 1-я неделя, 120 мг в сутки внутрь — 2-я неделя, 160 мг в сутки внутрь — 3-я неделя, затем — 1 неделя перерыв. Эскалация дозы только при удовлетворительной переносимости.
Пемброли- зумаб	День 1: пембролизумаб 200 мг в/в кап. каждые 3 недели или 200 мг в/в кап. каждые 6 недель

¹ Месна применяется в суточной дозе, составляющей 100–120% от дозы ифосфамида и разделенной на 3 введения в течение дня: вместе с введением ифосфамида и далее через 4 и 8 часов от завершения его инфузии. Суточную инфузию ифосфамида следует сопровождать 24 инфузией месны в дозе, составляющей 100–120% разовой дозы ифосфамида.

Таблица 5. Варианты системного лечения при редких гистологических типах сарком мягких тканей

Схема	Режим лечения
Ларотректиниб	Ежедневно: 100 мг 2 раза в сутки внутрь до прогрессирования или неприемлемой токсичности.
Сорафениб	Ежедневно: 400 мг 1 раз в сутки внутрь до прогрессирования или неприемлемой токсичности.

Схема	Режим лечения
Метотрексат Винорелбин	При десмоиде: Еженедельно: метотрексат 50 мг в/в струйно Еженедельно: винорелбин 20 мг/м ² внутрь
Метотрексат Винбластин	При десмоиде: Еженедельно: метотрексат 30 мг/м ² в/в кап. День 1-й: винбластин 5–6 мг/м ² в/в струйно
Липосомальный доксорубин	День 1-й: 20 мг/м ² в/в кап. 60 мин. каждые 3 нед.
Иматиниб	Ежедневно: 400 мг 2 раза сутки внутрь до прогрессирования или неприемлемой токсичности. При десмоиде: Ежедневно: 400 мг 1 раз сутки внутрь до прогрессирования или неприемлемой токсичности.
VAC–IE	VAC: День 1-й: винкристин 1,5 мг/м ² в/в кап. 5–10 мин. День 1-й: доксорубин 75 мг/м ² в/в кап. струйно День 1-й: циклофосамид 1200 мг/м ² в/в кап. 30–60 мин. День 2–11-й: филграстим 5 мкг/кг п/к или до восстановления АЧН > 5,0 × 10 ⁹ /л (или эмпэгфилграстим 7,5 мг п/к или другие формы пегилированных Г-КСФ в день 2-й). Каждые 2–3 нед. IE: День 1–5: этопозид 100 мг/м ² в/в кап. День 1–5: ифосфамид 1800 мг/м ² в/в кап. День 1–5: месна 100–120% от дозы препарата в/в струйно День 6–15: филграстим 5 мкг/кг п/к до восстановления уровня нейтрофилов
Иринотекан	День 1–5-й: 20 мг/м ² в/в кап. каждые 2 недели
Темозоломид Иринотекан	День 1–5: темозоломид 100 мг/м ² в/в кап. День 1–5: иринотекан 40 мг/м ² /сут. в 1–5-й дни. Каждые 4 недели
Винкристин Темозоломид Иринотекан	День 1, 8: винкристин 2 мг в/в кап. День 1–5: темозоломид 100 мг/м ² в/в кап. День 1–5, 8–12: иринотекан 15 мг/м ² в/в кап. Каждые 4 нед.
Винкристин Иринотекан	День 1, 8: винкристин 2 мг в/в кап. 5–10 мин. День 1–5: иринотекан 50 мг/м ² в/в кап. 60 мин. Каждые 4 нед.
Винорелбин	День 1, 8: винорелбин: 30 мг/м ² в/в кап. 5–10 мин каждые 3 недели до прогрессирования или неприемлемой токсичности.
Регорафениб	160 мг 1 раз в день внутрь в 1–21 дни, 1 неделя перерыва; или 80 мг в сутки внутрь — 1-я неделя, 120 мг в сутки внутрь — 2-я неделя, 160 мг в сутки внутрь — 3-я неделя, затем 1 неделя перерыв. Эскалация дозы только при удовлетворительной переносимости.
Сунитиниб	Ежедневно: 37,5 мг внутрь до прогрессирования или неприемлемой токсичности.
Паклитаксел	День 1, 8, 15: паклитаксел 80 мг/м ² в/в кап. каждые 4 недели

Схема	Режим лечения
Темозоламид Бевацизумаб	День 1–7, 15–21: темозоламид 150 мг/м ² в/в кап. День 8, 22: бевацизумаб 5 мг/кг в/в кап. Каждые 4 недели
Бевацизумаб	День1: 15 мг/кг в/в кап. каждые 3 недели
Кризотиниб	Ежедневно 200 мг 2 раза в сутки внутрь до прогрессирования или неприемлемой токсичности
Эверолимус	Ежедневно 10 мг 1 раз в сутки внутрь до прогрессирования или неприемлемой токсичности
Палбоциклиб	День 1–14: 200 мг 1 раз в сутки внутрь каждые 3 недели до прогрессирования или неприемлемой токсичности
Абемациклиб	Ежедневно 200 мг 2 раза в день внутрь до прогрессирования или неприемлемой токсичности.
Атезолизумаб	1200 мг в/в в каждые 3 нед. до прогрессирования или неприемлемой токсичности.
Пембролизумаб + акситиниб	Пембролизумаб 200 мг в/в кап. каждые 3 нед. или 400 мг в/в кап. каждые 6 нед. + акситиниб по 5 мг 2 раза в день ежедневно внутрь до прогрессирования или неприемлемой токсичности.
Сиrolимус	Ежедневно: 2–3 мг в сутки внутрь до прогрессирования или неприемлемой токсичности.. При удовлетворительной переносимости — эскалация дозы до 5 мг в сутки.

¹ Месна применяется в суточной дозе, составляющей 100–120% от дозы ифосфамида и разделенной на 3 введения в течение дня: вместе с введением ифосфамида и далее через 4 и 8 часов от завершения его инфузии. Суточную инфузию ифосфамида следует сопровождать 24 инфузией месны в дозе, составляющей 100–120 % разовой дозы ифосфамида.

4. ПРОФИЛАКТИКА

Специфической профилактики СМТ в настоящий момент не существует. Однако существуют факторы, увеличивающие риск развития саркомы:

- наследственные синдромы: наследственная ретинобластома, синдром Ли-Фраумени, семейный аденоматозный полипоз, нейрофиброматоз, туберозный склероз и синдром Вернера;
- химическое воздействие: гербициды, мышьяк и диоксин;
- радиационное воздействие: предшествующая ЛТ других видов рака (радиоиндуцированные опухоли).

5. ДИНАМИЧЕСКОЕ НАБЛЮДЕНИЕ

Рекомендуется проводить динамический контроль — осмотры и обследования пациента раз в 3–6 месяцев в первые 2–3 года, далее 1 раз в 6 месяцев до 5 лет.

Объем обследования определяется после осмотра врача-онколога, специализирующегося на лечении сарком и включает:

- УЗИ зоны операции, брюшной полости, забрюшинного пространства, периферических лимфатических узлов;
- МРТ зоны операции с контрастным усилением;
- КТ органов грудной клетки с контрастным усилением (при отсутствии противопоказаний).

Интервал между контрольными обследованиями следует увеличить после 3-х лет наблюдения без возврата заболевания. Пациенты наблюдаются в течение длительного времени (до 5–10 лет).

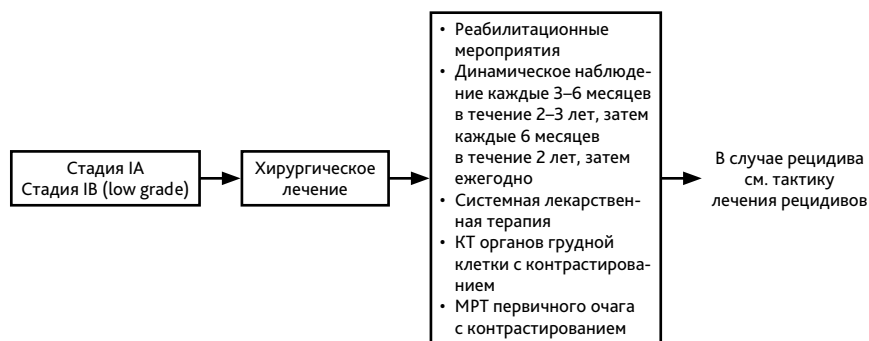


Рисунок 1. Алгоритм первичного лечения СМТ конечностей, туловища, головы и шеи

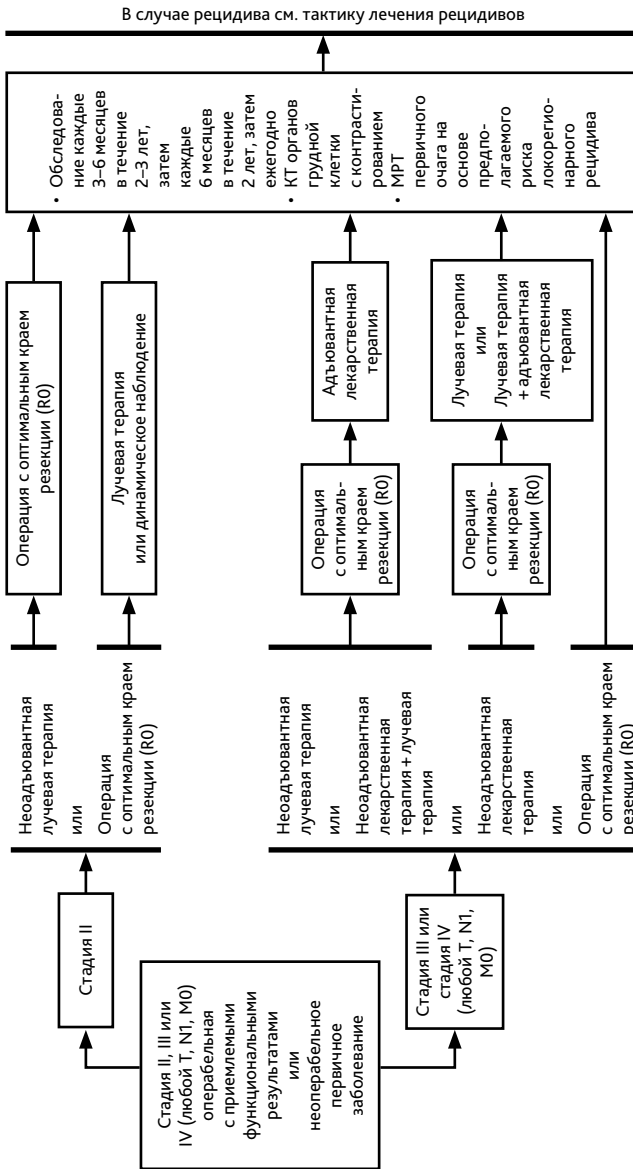


Рисунок 2. Алгоритм первичного лечения СМТ конечностей, туловища, головы и шеи

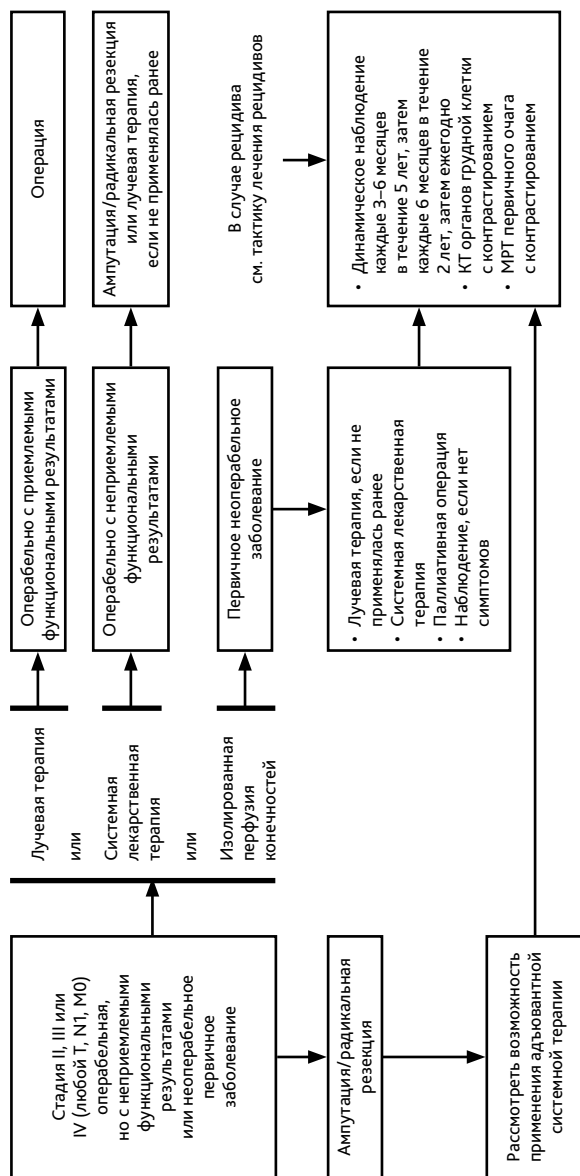


Рисунок 3. Алгоритм первичного лечения СМТ конечностей, туловища, головы и шеи

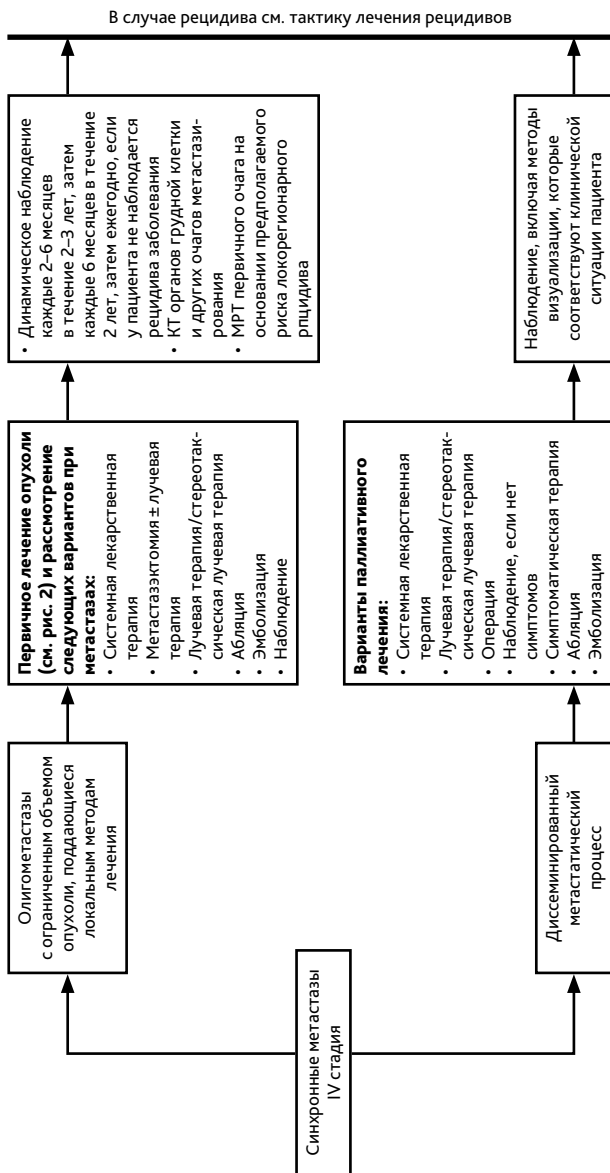


Рисунок 4. Алгоритм первичного лечения СМТ конечностей, туловища, головы и шеи

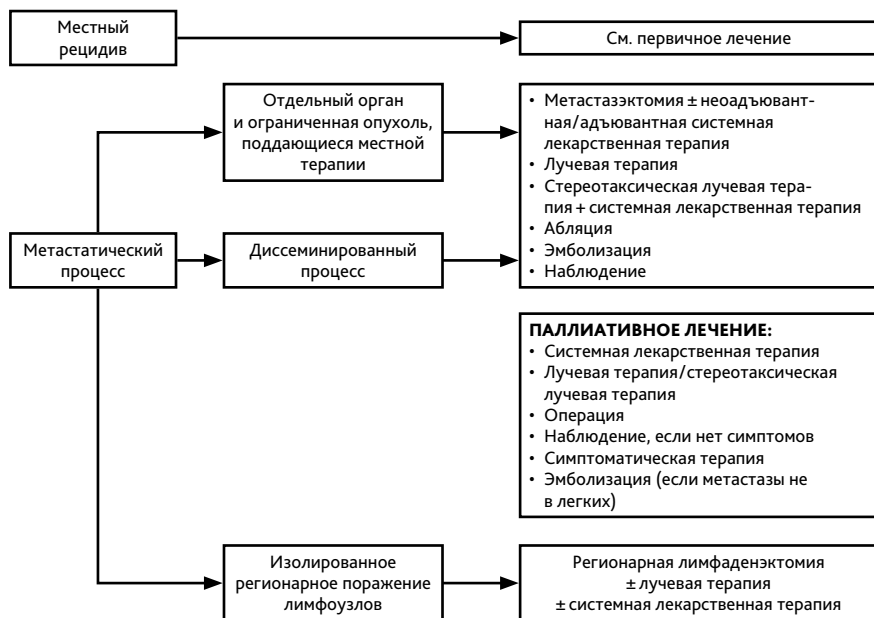

Рисунок 5. Алгоритм лечения СМТ при прогрессировании