

DOI: <https://doi.org/10.18027/2224-5057-2025-15-3s2-1.2-04>

Цитирование: Давыдова И. Ю., Ашрафян Л. А., Валиев Р. К. и соавт. Пограничные опухоли яичников. Клинические рекомендации RUSSCO, часть 1.2. Злокачественные опухоли 2025;15(3s2):128–139.

ПОГРАНИЧНЫЕ ОПУХОЛИ ЯИЧНИКОВ

Коллектив авторов: Давыдова И. Ю., Ашрафян Л. А., Валиев Р. К., Карселадзе А. И., Новикова Е. Г., Урманчеева А. Ф.

Ключевые слова: пограничные опухоли яичников, атипически пролиферирующие опухоли, серозные пограничные опухоли, неинвазивная микропапиллярная карцинома низкой степени злокачественности (low grade), муцинозная пограничная опухоль, эндометриоидная пограничная опухоль, опухоли низкого потенциала злокачественности

1. ПОГРАНИЧНЫЕ ОПУХОЛИ ЯИЧНИКОВ (ОБЩАЯ ХАРАКТЕРИСТИКА)

1.1. Определение

Пограничные опухоли яичников (ПОЯ) — новообразования с атипичной пролиферацией эпителия без деструктивной стромальной инвазии (за некоторым исключением — см. ниже). ПОЯ составляют 15–20% всех эпителиальных новообразований яичников. Наиболее распространенными гистотипами ПОЯ являются серозные (53%) и муцинозные (43%). Эндометриоидные опухоли, опухоли Бреннера, светлоклеточные, серо-муцинозные пограничные опухоли встречаются редко (3–4%). В отличие от рака яичников, пограничные опухоли, в основном, определяются на ранних стадиях заболевания и, как правило, обнаруживаются у женщин молодого или перименопаузального возраста. Больные ПОЯ в целом на 10 лет моложе пациенток, страдающих раком яичников (средний возраст заболевших ПОЯ 40–45 лет, раком яичников — 55–60 лет). Одним из факторов риска развития ПОЯ является бесплодие, в то время как беременность и лактация, напротив, снижают риск развития ПОЯ. Морфологическая диагностика ПОЯ достаточно сложна, поэтому требует внимания квалифицированных специалистов-морфологов с опытом работы в области изучения новообразований яичников. Учитывая молодой возраст большинства пациенток и низкий потенциал злокачественности ПОЯ, рекомендовано прибегать к выполнению органосохраняющих операций, что на опыте удается провести 30–40% больных репродуктивного периода. Химиотерапия (ХТ) в отношении пограничных опухолей яичников неэффективна, поэтому не рекомендована вне зависимости от гистологического типа,

подтипа опухоли и стадии заболевания. Также ХТ неэффективна и не рекомендуется при рецидивах ПОЯ. ПОЯ в большинстве случаев протекает благоприятно, несмотря на то, что при серьезных ПОЯ могут развиваться рецидивы заболевания. Хирургическое лечение (удаление рецидивных опухолевых узлов) приводит к излечению заболевания. Прогноз ухудшается в случаях, когда на фоне пограничной опухоли яичников выявляется инвазивный рак *low grade*.

1.2. Серозные пограничные опухоли яичников

Серозные пограничные опухоли яичников (СПОЯ) составляют 53–65% всех ПОЯ, развиваются преимущественно у женщин репродуктивного возраста и характеризуются, в большинстве своем, благоприятным прогнозом. Именно для серозного гистотипа ПОЯ характерно наличие перитонеальных имплантов (30%). Кроме того, СПОЯ часто бывают двусторонними (40%) — синхронно или метасинхронно. При пограничных опухолях яичников может наблюдаться микроинвазия (инвазия опухоли протяженностью не более 3 мм или на площади не более 5 мм²). Однако при всех ПОЯ должна отсутствовать деструктивная стромальная инвазия. Одним из симптомов, который может сопровождать СПОЯ, одновременно или задолго до ее появления, является бесплодие. Тем не менее, у больных СПОЯ может наблюдаться беременность. У беременных пациенток со СПОЯ микроинвазивный рост наблюдается в 80% случаев. Это следует учитывать при морфологической оценке опухоли, поскольку усугубление диагноза может привести к необоснованно завышенным объемам лечения и прерыванию желанной беременности. Стромальная микроинвазия СПОЯ не ухудшает прогноз, консервативные объемы хирургических вмешательств являются вполне приемлемыми у данной группы пациенток репродуктивного возраста. Вопрос о делении имплантов на инвазивные и неинвазивные в настоящее время решается более детально с привлечением ряда сугубо морфологических признаков. Наличие большого количества инвазивных имплантов на сегодняшний день рассматривается как инвазивный рак низкой степени злокачественности (*low grade*). У 27% больных клетки серозной пограничной опухоли можно обнаружить в лимфоузлах, однако, в отличие от злокачественных опухолей, на прогноз это не влияет. СПОЯ могут сопровождаться эндосальпингозом, доброкачественным процессом, характеризующимся дистопией эпителия трубного типа по серозной оболочке (брюшина, матка, яичники). Микропапиллярный вариант СПОЯ (неинвазивная микропапиллярная серозная карцинома низкой степени злокачественности, *low grade*) составляет 6–26% всех серьезных пограничных опухолей. Микропапиллярные СПОЯ чаще встречаются при распространенных стадиях заболевания. При микропапиллярном варианте СПОЯ доля инвазивных имплантов увеличивается. Инвазивные и неинвазивные импланты при микропапиллярном варианте СПОЯ встречаются с одинаковой частотой — у 40% больных; у 20% пациенток отмечаются смешанные инвазивные и неинвазивные импланты. При микропапиллярном варианте СПОЯ наблюдается большая частота рецидивов по сравнению с типичным вариантом

СПОЯ и менее благоприятный прогноз. Прогноз при СПОЯ зависит от стадии заболевания: при начальных стадиях болезни рецидивы развиваются в среднем у 5% больных, при распространенных — у 25% больных.

Пятилетняя безрецидивная выживаемость при I–II стадиях составляет 98%, а при III–IV стадиях — 82–90%. Широкое внедрение органосохраняющих операций позволяет сохранить менструальную функцию у 95–100% больных, а способность к спонтанным беременностям — у 40–72% пациенток. Негативное влияние беременности на прогрессирование заболевания не установлено, поэтому вопрос о предстоящей беременности можно решать спустя 3–6 мес. после органосохраняющего лечения. Пациенткам после радикальных операций не противопоказано назначение заместительной гормонотерапии, а больным с консервативными вмешательствами, при необходимости, не противопоказано назначение гормональных контрацептивов. Также больным, перенесшим операции по поводу ПОЯ не противопоказано применение вспомогательных репродуктивных технологий с учетом проведенного обследования и исключения рецидива заболевания. Пограничные опухоли яичников несерозных гистотипов (муцинозные, эндометриоидные, Бреннера, светлоклеточные), как правило, представляют собой односторонние образования, для которых не характерны перитонеальные импланты. Таким образом, пограничные опухоли протекают относительно благоприятно, так как генетические изменения приводят к пролиферативным процессам, но не к метастазам.

1.3. Муцинозные пограничные опухоли яичников

Муцинозные пограничные опухоли яичников (МПОЯ) составляют 35–45% всех пограничных опухолей яичника и занимают второе место после серозных опухолей. Дифференциальная диагностика МПОЯ с инвазивным муцинозным раком яичника и метастазами в яичнике крайне затруднительна. Нередко метастазы злокачественной опухоли аппендикса в яичнике принимают за муцинозную пограничную опухоль яичника, в связи с чем аппендэктомия ранее являлась этапом хирургического лечения МПОЯ. В настоящее время аппендэктомия рекомендована только тем больным, у которых при внимательном осмотре аппендикса определяется патология. Обычно МПОЯ представлены односторонними опухолями крупных размеров. Тем не менее, встречаются и двусторонние опухоли (в 5% случаев — при интестинальном типе МПОЯ и в 30–40% случаев — при эндоцервикальном типе согласно предыдущей гистологической классификации). Импланты для МПОЯ не характерны. Практически всегда МПОЯ диагностируются в I стадии. В случаях обнаружения имплантов при муцинозных опухолях в первую очередь необходимо исключать злокачественную природу первичной опухоли яичника или метастатическое его поражение. Одним из характерных осложнений МПОЯ является псевдомиксома брюшины. 10-летняя выживаемость при МПОЯ составляет 95%.

1.4. Кодирование по МКБ-10

C56

1.5. Классификация

Международная гистологическая классификация (ВОЗ, 5-е издание, 2020 г.)

СЕРОЗНЫЕ ОПУХОЛИ

8442/1 Серозная пограничная опухоль

8460/2 Серозная пограничная опухоль — микропапиллярный вариант

8460/2 Серозная карцинома, неинвазивная, *low grade***МУЦИНОЗНЫЕ ОПУХОЛИ**

8472/1 Муцинозная пограничная опухоль

ЭНДОМЕТРИОИДНЫЕ ОПУХОЛИ

8380/1 Эндометриоидная пограничная опухоль

СВЕТЛОКЛЕТОЧНЫЕ ОПУХОЛИ

8313/1 Светлоклеточная пограничная опухоль

СЕРОЗНО-МУЦИНОЗНЫЕ ОПУХОЛИ

8474/1 Серомуцинозная пограничная опухоль

ОПУХОЛИ БРЕННЕРА

9000/0 Опухоль Бреннера пограничной злокачественности.

1.6. Стадирование

Стадирование ПОЯ производится по классификации TNM (8-е издание, 2017 г.) и FIGO (2016 г.), (табл. 1).

Таблица 1. Стадирование рака яичников по TNM и FIGO (8-ое издание, 2017 г.)

TNM	FIGO	
T1	I	Опухоль ограничена яичниками
T1a	IA	Опухоль ограничена одним яичником, капсула не повреждена, нет опухолевых разрастаний на поверхности яичника, нет злокачественных клеток в асцитической жидкости или смывах из брюшной полости
T1b	IB	Опухоль ограничена двумя яичниками, их капсулы не повреждены, нет опухолевых разрастаний на поверхности яичников, нет злокачественных клеток в асцитической жидкости или смывах из брюшной полости
T1c	IC	Опухоль ограничена одним или двумя яичниками и сопровождается любым из следующих факторов
T1c1	IC1	Повреждение капсулы во время операции
T1c2	IC2	Повреждение капсулы до операции или опухоль на поверхности яичника/маточной трубы

TNM	FIGO	
T1c ^a	IC3	Злокачественные клетки в асцитической жидкости или смывах с брюшины
T2	II	Опухоль поражает один или два яичника с распространением на малый таз
T2a	IIA	Врастание и или метастазирование в матку и или в одну или обе маточные трубы
T2b	IIB	Распространение на другие ткани таза
T3 и/или N1	III	Опухоль поражает один или оба яичника с гистологически подтвержденными внутрибрюшинными метастазами за пределами таза и или метастазами в регионарных лимфатических узлах (внутренних, наружных и общих подвздошных, запирательных, крестцовых или поясничных лимфоузлах)
N1	IIIA1 IIIA1 (i) IIIA (ii)	Метастазы только в забрюшинных лимфатических узлах Метастазы в лимфатических узлах размерами до 10 мм Метастазы в лимфатических узлах размерами более 10 мм
T3a	IIIA2	Микроскопические, гистологически подтвержденные внутрибрюшинные метастазы за пределами таза ± метастазы в забрюшинных лимфатических узлах
T3b	IIIB	Макроскопические внутрибрюшинные метастазы за пределами таза до 2 см включительно в наибольшем измерении ± метастазы в забрюшинных лимфатических узлах
T3c	IIIC	Внутрибрюшинные метастазы за пределами таза более 2 см в наибольшем измерении ± метастазы в забрюшинных лимфатических узлах (включая распространение опухоли на капсулу печени и селезенки без поражения паренхимы органов)
M1	IV IVA IVB	Отдаленные метастазы (исключая внутрибрюшинные метастазы) Плевральный выпот со злокачественными клетками Метастазы в паренхиматозных органах и других органах вне брюшной полости (в том числе паховых лимфатических узлах и лимфатических узлах за пределами брюшной полости)

2. КЛИНИЧЕСКАЯ КАРТИНА

ПОЯ не имеют специфической клинической картины. Больные могут предъявлять жалобы на увеличение живота, боли различной интенсивности, ациклические кровастые выделения. Нередко больные жалуются на бесплодие. Иногда опухоли могут проявляться бессимптомными образованиями в малом тазу, самостоятельно обнаруживаемыми пациентами. Сравнительно часто пограничные опухоли протекают бессимптомно, обнаруживаются случайно при профилактических осмотрах или хирургических вмешательствах, связанных с иными причинами.

3. ДИАГНОСТИКА

Специфических серологических критериев для ПОЯ не существует. Тем не менее, уровень СА125 у больных ПОЯ превышает норму в два раза. УЗИ является чувствительным методом диагностики ПОЯ и с высокой долей вероятности позволяет заподозрить эпителиальную опухоль яичников. Метод является высокоинформативным, позволяющим выявить опухолевые изменения в яичниках на ранних этапах. Несмотря на схожесть изображений ПОЯ с серозным раком яичников, КТ и МРТ играют важную роль в дифференциальной диагностике.

Диагностика включает:

- сбор анамнеза, изучение клинических симптомов (боли внизу живота, увеличение живота, пальпируемая опухоль в брюшной полости, нарушение менструального цикла, бесплодие);
- физикальное, в том числе гинекологическое обследование;
- биохимический и общеклинический анализы крови, общий анализ мочи;
- определение уровня опухолевых маркеров СА125, HE4, индекс ROMA, РЭА, СА19–9;
- рентгенологическое исследование органов грудной клетки;
- УЗИ (абдоминальное и трансвагинальное);
- МРТ/КТ брюшной полости, малого таза (по показаниям, не являются рутинными методами диагностики ПОЯ);
- обследование ЖКТ (ЭГДС, колоноскопия или ирригоскопия).

4. ЛЕЧЕНИЕ ПОГРАНИЧНЫХ ОПУХОЛЕЙ ЯИЧНИКОВ

Всем больным ПОЯ показано хирургическое лечение. ХТ не показана ни при одном гистотипе ПОЯ. Для успешного и эффективного консервативного лечения пограничных опухолей необходима высокая квалификация морфолога.

4.1. Серозные пограничные опухоли яичников

4.1.1. Пациентки репродуктивного периода

IA–IC стадии, в том числе микропапиллярный вариант

Пациенткам репродуктивного периода, желающим сохранить фертильность и гормональную функцию яичника, рекомендованы органосохраняющие операции в объеме резекции/аднексэктомии опухолево-измененного яичника/яичников. При резекции яичника целесообразно интраоперационное гистологическое исследование (для исключения инвазивного рака низкой степени злокачественности, *low grade*). В случаях обнаружения на фоне серозной пограничной опухоли инвазивного рака *low grade* (низкой степени злокачественности) опухолево измененные придатки матки в таком случае должны быть удалены полностью, резекция яичника в таких случаях неприемлема.

Биопсия клиновидная резекция контралатерального яичника при отсутствии в нем видимой патологии не показана. При отсутствии здоровой ткани в яичнике/яичниках показана одно/двусторонняя аднексэктомия, экстирпация матки с придатками.

Хирургический доступ: лапаротомный, лапароскопический.

Больным, не желающим сохранить репродуктивную и гормональную функцию яичника, рекомендована экстирпация матки с придатками. Резекция большого сальника, биопсия брюшины, взятие смывов брюшной полости выполняется всем больным.

IIA–IIIB стадии

Больным, желающим сохранить репродуктивную и гормональную функцию яичника, возможно выполнение органосохраняющих операций в объеме резекции яичника/яичников, аднексэктомии, при невозможности сохранения ткани яичников — одно/двусторонняя аднексэктомия, экстирпация матки с придатками. Больным, не желающим сохранить репродуктивную и гормональную функцию яичника, рекомендована экстирпация матки с придатками.

Резекция большого сальника, биопсия брюшины, взятие смывов брюшной полости выполняются всем больным.

Доступ: лапаротомный, лапароскопический.

IIIB–IIIC стадии (за исключением случаев выраженной диссеминации опухоли по париетальной и висцеральной брюшине брюшной полости)

Больным, желающим сохранить репродуктивную и гормональную функцию яичника, возможно выполнение органосохраняющих операций с удалением видимых узлов с брюшины. Целесообразно интраоперационное срочное гистологическое исследование для исключения инвазивного рака.

При невозможности сохранения здоровой ткани яичника — экстирпация матки с придатками.

Больным, не желающим сохранить репродуктивную и гормональную функцию яичника, рекомендована экстирпация матки с придатками.

Резекция большого сальника, биопсия брюшины, взятие смывов брюшной полости выполняется всем больным.

Доступ: преимущественно лапаротомный.

После выполнения органосохраняющего хирургического вмешательства можно рекомендовать беременность через 3–6 мес. (в зависимости от доступа) после операции.

4.1.2. Пациентки, достигшие менопаузы

Увеличение объема хирургического лечения не влияет на прогноз заболевания.

IA–IIIA стадии

Стандартным объемом хирургического лечения является экстирпация матки с придатками.

При выполнении аднексэктомии и выявлении пограничной опухоли при плановом гистологическом исследовании повторную операцию с целью рестадирования можно не выполнять при условии отсутствия подозрений на опухоль контралатерального яичника, отсутствия остаточной опухоли в брюшной полости.

При вовлечении в процесс яичников — двусторонняя аднексэктомия или экстирпация матки с придатками.

Резекция большого сальника, биопсия брюшины, взятие смывов брюшной полости показаны всем больным.

Доступ: лапаротомный, лапароскопический.

IIIB–IIIC стадии

Экстирпация матки с придатками, удаление видимых узлов с брюшины.

Резекция большого сальника, биопсия брюшины, взятие смывов брюшной полости показаны всем больным.

В том случае, если первичное хирургическое лечение проведено без удаления неизмененного большого сальника, рекомендовано наблюдение (УЗИ брюшной полости, малого таза, СА125, HE4).

При отсутствии по данным УЗИ/КТ/МРТ признаков опухоли в большом сальнике, брюшной полости, яичнике/яичниках рекомендовано динамическое наблюдение.

При наличии макроскопических опухолевых узлов по брюшине, в большом сальнике показано удаление большого сальника, всех видимых узлов брюшной полости, перитонэктомия.

При неоптимальной (с остаточной опухолью) операции и выявлении после планового гистологического исследования инвазивного рака низкой степени злокачественности (*low grade*), лечение проводится в соответствии с программой лечения рака яичников. Тактика лечения определяется на консилиуме с участием морфологов, онкогинекологов в экспертной клинике.

4.2. Микропапиллярный вариант серозной ПОЯ

Если операция изначально выполнялась без резекции большого сальника, то при микропапиллярном варианте СПОЯ, независимо от данных обследования, в связи с высокой вероятностью имплантов в большом сальнике целесообразна релапаротомия/релапароскопия, удаление большого сальника, биопсия брюшины. Если при микропапиллярном варианте СПОЯ наблюдается диссеминация, рекомендована лапаротомия, экстирпация матки с придатками, удаление большого сальника, удаление диссеminatов брюшной полости (перитонэктомия).

4.3. Тактика при условно «нерадикальных операциях» (когда не был удален большой сальник и выполнялась резекция яичника)

Пациентку необходимо обследовать. Выполняется УЗИ брюшной полости, малого таза, при необходимости — КТ/МРТ брюшной полости, малого таза, СА125. При отсутствии данных о наличии опухоли в яичнике, брюшной полости, рекомендовано динамическое наблюдение. При микропапиллярном варианте вероятность имплантов в большом сальнике высока, следует рассмотреть вопрос о повторной операции.

Больным менопаузального возраста, которым выполнялись органосохраняющие операции, повторные вмешательства можно не выполнять, если по данным обследования в резецированном или контралатеральном яичнике, брюшной полости, большом сальнике опухоль не определяется.

4.4. Лечение рецидивов СПОЯ

4.4.1. Рецидив в яичнике/яичниках

Рецидив в яичнике/яичниках возникает в 35–50% наблюдений. У больных репродуктивного возраста (при желании сохранить фертильность) возможна ререзекция яичника/яичников, при отсутствии здоровой ткани яичника — аднексэктомия, экстирпация матки с придатками. У больных менопаузального периода рекомендуется экстирпация матки с придатками. Резекция большого сальника, биопсия брюшины, взятие смывов брюшной полости выполняется всем больным, которым первоначально данная процедура не выполнялась.

Доступ: лапаротомный, лапароскопический.

4.4.2. Рецидив экстрагонадный/экстрагенитальный

Рецидив за пределами яичника/яичников (экстрагонадный, экстрагенитальный) встречается в 8–15% наблюдений и может быть локальным, мультифокальным. Показано хирургическое лечение в объеме удаления рецидивных опухолевых узлов. У больных с изолированным экстрагонадным рецидивом (без опухолевого поражения яичника/яичников) после органосохраняющего хирургического лечения на первом этапе (резекция яичника/яичников, аднексэктомия) экстирпация матки с придатками не показана.

Повторные рецидивы требуют повторных хирургических вмешательств в объеме оптимальной циторедукции.

4.5. Инвазивный рак низкой степени злокачественности (*low grade*) на фоне СПОЯ (ранние стадии)

Молодым пациенткам, желающим сохранить репродуктивную и гормональную функцию, при клинической начальной стадии заболевания и поражении одного яичника возможно выполнение односторонней аднексэктомии. Рекомендовано выполнять

процедуры стадирования (удаление большого сальника, биопсия брюшины, тазовая и поясничная лимфодиссекция, взятие смывов с брюшной полости для цитологического исследования) для исключения распространенной стадии заболевания.

Больным с начальными стадиями инвазивного рака низкой степени злокачественности (*low grade*), не желающим сохранить репродуктивную и гормональную функцию, рекомендовано выполнять экстирпацию матки с придатками, удаление большого сальника, процедуры стадирования. Пациенткам с IA и IB стадией рака яичников низкой степени злокачественности (*low grade*) адъювантное лекарственное лечение не показано. Вопросы лекарственного лечения рака *low grade* освещены в разделе, посвященном раку яичников (стр. 84–104).

4.6. Инвазивный рак низкой степени злокачественности (*low grade*) на фоне имплантов серозной пограничной опухоли

Показана оптимальная/полная циторедуктивная операция с дальнейшим лекарственным лечением в соответствии с рекомендациями по лечению рака яичников.

4.7. Пограничные опухоли яичников несерозных гистотипов

При одностороннем поражении рекомендована односторонняя аднексэктомия. При двустороннем процессе (редко — при МПОЯ) — двусторонняя аднексэктомия/экстирпация матки с придатками. Рекомендована также резекция большого сальника, биопсия брюшины, получение смывов брюшной полости (сложность морфологической диагностики не всегда позволяет обнаружить фокусы аденокарциномы в пограничной опухоли).

В том случае, если первичное хирургическое лечение проведено без удаления неизмененного большого сальника, рекомендовано наблюдение (УЗИ брюшной полости, малого таза, СА125, HE4, индекс ROMA, PЭА, СА19-9).

При отсутствии признаков опухоли (по данным УЗИ или КТ или МРТ) в большом сальнике, брюшной полости, яичнике/яичниках рекомендовано динамическое наблюдение.

5. ДИСПАНСЕРНОЕ НАБЛЮДЕНИЕ

Тактика дальнейшего наблюдения зависит от исходной клинической ситуации и объема хирургического вмешательства.

5.1. При серозном гистотипе ПОЯ

5.1.1. Больные, которым выполнены органосохраняющие операции

- Наблюдение онкогинекологом, сбор анамнеза и жалоб, СА125, УЗИ брюшной полости и органов малого таза — 1 раз в 3–4 мес. в течение первых 5 лет, далее — 1 раз в 6–8 мес.
- В последующие 5 лет и далее — 1 раз в 12 мес. в течение 15 лет
- КТ, МРТ органов малого таза и брюшной полости — по показаниям.

5.1.2. Больные, которым выполнены пангистерэктомия, надвлагалищная ампутация матки с придатками, двусторонняя аднексэктомия

- Наблюдение онкогинекологом, сбор анамнеза и жалоб, СА125, УЗИ брюшной полости и органов малого таза — 1 раз в 6 мес. в течение первых 5 лет, далее — 1 раз в 8–12 мес. В последующие 5 лет и далее — 1 раз в 12 мес. в течение 15 лет
- КТ, МРТ органов малого таза и брюшной полости — по показаниям.

5.1.3. Больные после хирургического лечения диссеминированной серозной пограничной опухоли яичника

- Наблюдение онкогинекологом, сбор анамнеза и жалоб, СА125, УЗИ брюшной полости и органов малого таза — 1 раз в 3–4 мес. в течение первых 5 лет, далее — 1 раз в 6–8 мес.
- В последующие 5 лет и далее — 1 раз в 12 мес. в течение 15 лет
- КТ, МРТ органов малого таза и брюшной полости — по показаниям.

5.2. При несерозном гистотипе ПОЯ

- Наблюдение гинекологом, сбор анамнеза и жалоб — 1 раз в 6 мес. в первые 5 лет, далее — ежегодный профосмотр
- УЗИ органов малого таза — каждые 6 мес. в течение первых 5 лет.

5.3. Возможность репродукции у больных ПОЯ

Необходимо помнить, что молодым пациенткам, перенесшим органосохраняющее лечение по поводу ПОЯ, дальнейшая беременность и роды не противопоказаны. Рекомендовать беременность можно через 3–6 мес. после хирургического лечения (срок зависит от хирургического доступа). Абсолютных противопоказаний к применению вспомогательных репродуктивных технологий, назначению гормональных препаратов, комбинированных оральных контрацептивов нет. Если пограничная опухоль или рецидив ПОЯ обнаружены во время беременности, тактику ведения пациентки необходимо обсуждать в экспертных клиниках, поскольку пролонгирование беременности возможно.

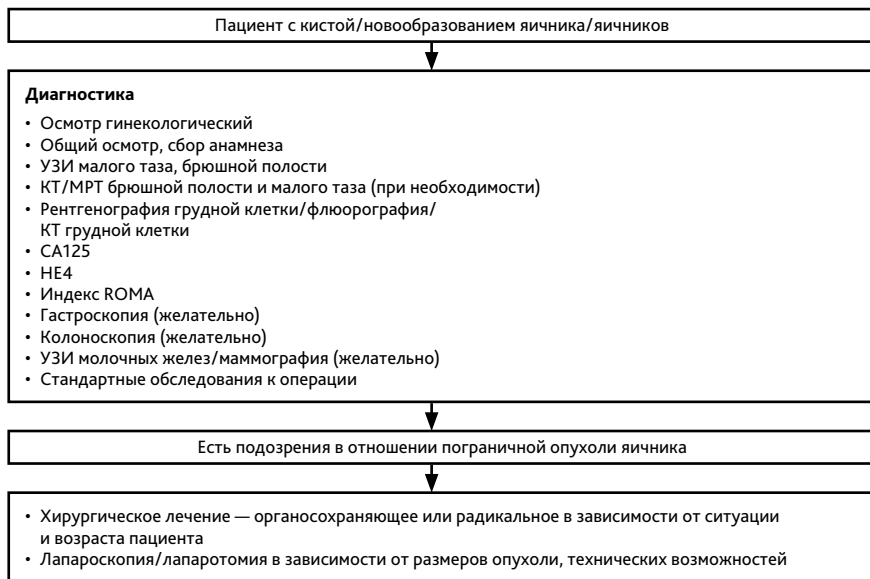


Рисунок 1. Первичная диагностика

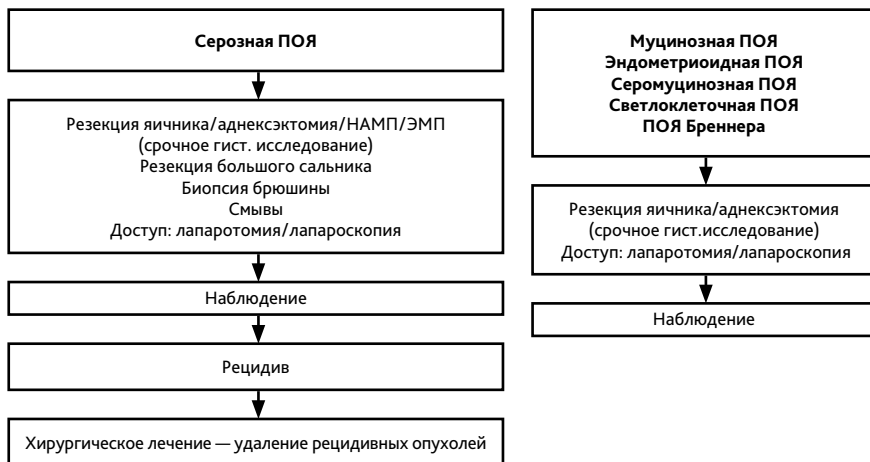

Рисунок 2. Лечение пограничных опухолей яичника