

DOI: <https://doi.org/10.18027/2224-5057-2025-15-3s2-1.1-15>

**Цитирование:** Ледин Е. В., Ананьев Д. П., Мороз Е. А. и соавт. Рак тонкой кишки и ампулы фатерова сосочка. Клинические рекомендации RUSSCO, часть 1.1. Злокачественные опухоли 2025;15(3s2):373–394.

# РАК ТОНКОЙ КИШКИ И АМПУЛЫ ФАТЕРОВА СОСОЧКА

*В данном разделе указаны критерии оценки клинической значимости применения дорогостоящей противоопухолевой лекарственной терапии в соответствии со шкалой, разработанной экспертной группой (см. стр. 7). В тексте они обозначены, как магнитуа клинической значимости (МКЗ).*

**Коллектив авторов:** Ледин Е. В., Ананьев Д. П., Мороз Е. А., Трякин А. А., Черных М. В.

**Ключевые слова:** рак двенадцатиперстной кишки, рак тощей кишки, рак подвздошной кишки, рак Фатерова сосочка, рак дуоденального сосочка, ампулярный рак, химиотерапия, таргетная терапия

## 1. КЛАССИФИКАЦИЯ, СТАДИРОВАНИЕ И ПРОГНОЗЫ

Для стадирования применяется 8-я редакция классификации по системе TNM Международного противоракового союза AJCC/UICC ([uicc.org/resources/tnm](http://uicc.org/resources/tnm)).

### 1.1. Стадирование рака тонкой кишки

#### **T — первичная опухоль:**

TX — недостаточно данных для оценки первичной опухоли;

T0 — первичная опухоль не определяется;

Tis — рак *in situ*;

T1 — опухоль прорастает в собственную пластинку или подслизистый слой;

T1a — опухоль прорастает в собственную пластинку;

T1b — опухоль прорастает в подслизистый слой;

T2 — опухоль прорастает в мышечный слой;

T3 — опухоль прорастает мышечный слой до субсерозного или распространяется на непокрытые брюшиной ткани (брыжейка или забрюшинное пространство) без прорастания серозной оболочки;

T4 — опухоль прорастает висцеральную брюшину или напрямую врастает в другие органы (например, другие петли тонкой кишки, брыжейку соседних петель кишки, брюшную стенку через серозную оболочку; только для ДПК — инвазия поджелудочной железы или желчного протока).

**N — регионарные лимфатические узлы:**

NX — недостаточно данных для оценки поражения лимфоузлов;

N0 — нет признаков метастатического поражения регионарных лимфатических узлов;

N1 — поражение одного или двух регионарных лимфатических узлов;

N2 — поражение трех и более лимфатических узлов.

Регионарные лимфоузлы различаются в зависимости от локализации первичной опухоли.

По отношению к ДПК регионарными являются следующие лимфатические узлы:

- ретропанкреатические,
- вдоль печеночной артерии,
- нижние панкреатодуоденальные,
- верхние брыжеечные.

По отношению к тощей и подвздошной кишке к регионарным лимфоузлам относятся:

- верхние брыжеечные
- брыжеечные
- подвздошно-ободочные (для терминальных отделов подвздошной кишки)
- узлы около слепой кишки (для терминальных отделов подвздошной кишки)

Метастазы в чревные и парааортальные лимфатические узлы являются признаком отдаленного метастазирования M1.

**M — отдаленные метастазы:**

M0 — нет отдаленных метастазов;

M1 — есть отдаленные метастазы.

**Таблица 1.** Группировка рака тонкой кишки по стадиям

Стадия	T	N	M
Стадия 0	Tis	N0	M0
Стадия I	T1-2	N0	M0
Стадия IIA	T3	N0	M0
Стадия IIB	T4	N0	M0
Стадия IIIA	Любая T	N1	M0
Стадия IIIB	Любая T	N2	M0
Стадия IV	Любая T	Любая N	M1

## 1.2. Стадирование рака Фатерова сосочка

### Т — первичная опухоль

Tx — недостаточно данных для оценки первичной опухоли,

T0 — первичная опухоль не определяется,

Tis — рак *in situ*,

T1 — опухоль ограничена ампулой Фатерова сосочка или сфинктером Одди или опухоль прорастает за пределы сфинктера Одди и/или в подслизистый слой ДПК,

T1a — опухоль ограничена ампулой Фатерова сосочка или сфинктером Одди,

T1b — опухоль прорастает за пределы сфинктера Одди и/или в подслизистый слой ДПК,

T2 — опухоль прорастает в мышечный слой ДПК,

T3 — опухоль непосредственно инвазирует в поджелудочную железу (до 0,5 см) или распространяется более чем на 0,5 см по поджелудочной железе, или распространяется в перипанкреатическую или перидуоденальную ткань или серозную оболочку ДПК без вовлечения чревного ствола или верхней брыжеечной артерии,

T3a — опухоль непосредственно прорастает в поджелудочную железу (до 0,5 см),

T3b — опухоль распространяется более чем на 0,5 см по поджелудочной железе, или распространяется в перипанкреатическую или перидуоденальную ткань или серозную оболочку ДПК без вовлечения чревного ствола или верхней брыжеечной артерии,

T4 — опухоль поражает чревный ствол, верхнюю брыжеечную артерию и/или общую печеночную артерию независимо от размера.

### N — регионарные лимфатические узлы

Nx — недостаточно данных для оценки поражения лимфоузлов;

N0 — нет признаков метастатического поражения регионарных лимфатических узлов;

N1 — поражение одного-трех регионарных лимфатических узлов;

N2 — поражение четырех и более лимфатических узлов.

Поджелудочная железа и периампулярная область окружены богатой сетью лимфатических узлов, требующих оценки для точного стадирования. Регионарными являются перипанкреатические лимфатические узлы, включающие в себя также узлы вдоль печеночной артерии и воротной вены.

### M — отдаленные метастазы

M0 — нет признаков отдаленных метастазов,

M1 — имеются отдаленные метастазы.

**Таблица 2.** Группировка по стадиям ампулярной аденокарциномы

Стадия	T	N	M
IA	T1a	N0	M0
IB	T1b, T2	N0	M0
IIA	T3a	N0	M0
IIB	T3b	N0	M0
IIIA	T1a, T1b, T2, T3a, T3b	N1	M0
IIIB	T4	Любая N	M0
	Любая T	N2	M0
IV	Любая T	Любая N	M1

### 1.3. Анатомическая, гистологическая классификация и молекулярно-генетический профиль

Опухоли тонкой кишки и ампулы Фатерова сосочка являются отдельными нозологическими единицами, объединенными в данной главе по формальному принципу в связи с определенной биологической схожестью, пересечением лечебно-диагностических подходов и дефицитом научной информации по возможностям лечения.

#### 1.3.1. Опухоли тонкой кишки

ЗНО тонкой кишки относятся к редким опухолям и составляют всего лишь 3–6% от опухолей ЖКТ и примерно 0,6% от всех злокачественных новообразований. Более половины случаев опухолей тонкой кишки приходится на рак ДПК (61%), оставшая часть — на опухоли тощей и еще реже на опухоли подвздошной кишки. Наиболее частыми злокачественными опухолями являются эпителиальные образования, которые будут рассмотрены в данной главе, а также нейроэндокринные, мезенхимальные опухоли (рассматриваются в других главах Клинических рекомендаций RUSSCO) и первичные лимфомы, которые рассматриваются как экстранодальные лимфомы.

Молекулярно-генетический профиль аденокарциномы тонкой кишки отличается от рака желудка — частота мутации KRAS при опухолях желудка составляет 14% против 53% при аденокарциноме тонкой кишки, мутации APC 8% при раке желудка и 27% при аденокарциноме тонкой кишки.

Также профиль опухолей тонкой кишки отличается от рака толстой кишки — частота мутации APC 27% и 76%, а также CDKN2A 14% и 34% соответственно. Молекулярно-генетический профиль опухолей различных отделов тонкой кишки практически не различается на всем ее протяжении (ДПК, тощей, подвздошной).

### 1.3.2. Опухоли ампулы Фатерова сосочка

Ампулярные опухоли могут обладать или кишечными, или панкреатобилиарными свойствами, однако в действительности, до 40% карцином имеют смешанное происхождение, что отражается в их иммунофенотипе.

Ампулярный рак кишечного типа имеет лучший прогноз, чем панкреатобилиарный.

Аденокарциномы кишечного типа по своему иммуногистохимическому профилю идентичны аденокарциномам толстой кишки, а аденокарциномы панкреатобилиарного типа — опухолям из эпителия панкреатического протока или терминального отдела общего желчного протока. Помимо традиционных типов, существуют реже встречающиеся — муцинозная аденокарцинома, дискогезивная карцинома, медуллярный рак, аденосквамозный рак, нейроэндокринные раки (мелко-крупноклеточные), смешанная нейроэндокринно — не нейроэндокринная опухоль (MINEN), недифференцированный рак.

Для дифференциальной диагностики типов ампулярной аденокарциномы при невозможности определения на гистологическом уровне, используют следующие иммуногистохимические маркеры:

- для определения интестинального типа: CDX2, CK20, MUC2;
- для определения панкреатобилиарного типа: CK7, MUC1, MUC5AC, S100P;
- при смешанном варианте выделяют преобладающий фенотип.

Ампулярные карциномы также подразделяют анатомически на 4 подтипа: периапулярные, интраампулярные, ампулярные протоковые и ампулярные неклассифицируемые. Пери- и интраампулярные аденокарциномы, как правило, имеют кишечное происхождение, ампулярные протоковые — панкреатобилиарное. Неклассифицируемые карциномы составляют самую гетерогенную группу со всеми возможными типами, включая смешанный.

Установлена связь между гистологическими типами опухолей Фатерова сосочка и генетическими закономерностями. Панкреатобилиарный подтип чаще имеет сигнатуры аденокарциномы поджелудочной железы с высокой частотой мутации KRAS. Кишечный тип ближе к толстокишечным характеристикам с более высокой частотой мутации APC и PIK3CA и микросателлитной нестабильности (dMMR/MSI-H).

### 1.4. Прогнозы заболевания

У многих пациентов с опухолями тонкой кишки заболевание диагностируется на распространенной стадии (T4 или N1 или M1), что в определенной степени связано с анатомическими особенностями — тонкая кишка малодоступна для эндоскопического и рентгенологического исследования, для нее характерны поздняя клиническая манифестация и относительно длительный диагностический этап. Негативными прогностическими факторами являются локализация опухоли в ДПК, положительный хирургический край резекции, низкая дифференцировка опухоли, возраст пациента старше 55 лет, одинокий (вне брака) статус пациента.

Прогноз при локализованном и местно-распространенном раке Фатерова сосочка зависит от степени локальной инвазии (стадия T), хирургического края резекции, поражения лимфатических узлов, степени дифференцировки, а также подтипа опухоли. Так, в одном из исследований медиана выживаемости пациентов с панкреатобилиарным фенотипом составляла лишь 16 месяцев против 116 месяцев у пациентов с интестинальным фенотипом.

Показатели выживаемости в зависимости от стадии по 7 версии AJCC представлены в табл. 3.

Приведенные в таблице показатели выживаемости выше, чем при раке поджелудочной железы. Возможно, это связано с более ранним проявлением рака желчевыводящих путей за счет ранней обструкции желчевыводящих путей и развития желтухи.

**Таблица 3.** Пятилетняя выживаемость пациентов при раке ампулы Фатерова сосочка, зарегистрированных в реестре SEER с 1988 по 2003 гг.

Стадия заболевания на момент диагностики, 7th AJCC	Пятилетняя выживаемость, %
Ia	60
Ib	57
IIa	30
IIb	22
III	27
IV	0

## 2. ДИАГНОСТИКА

Основой диагноза рака тонкой кишки и ампулы Фатерова сосочка является гистологическое исследование.

Образования тонкой кишки выявляют либо случайно при обследовании по поводу других причин, либо при появлении симптоматики, которая довольно не специфична (боль в животе, симптомы непроходимости или перфорации кишки, кровотечение, желтуха, хроническая диарея, приливы). Алгоритм диагностики при случайно выявленном образовании тонкой кишки представлен на рисунке 1.

Опухоли Фатерова сосочка чаще манифестируют желтухой.

Диагностический алгоритм бессимптомных находок тонкой кишки представлен на рисунке 1. При наличии симптоматики, например, карциноидного синдрома, должен быть проведен соответствующий поиск и дифференциальная диагностика.

### 2.1. Общие исследования для опухолей тонкой кишки и ампулы Фатерова сосочка

- Сбор жалоб и анамнеза
- Врачебный осмотр, определение статуса ECOG, общеклиническое обследование
- Лабораторная диагностика (общеклинический анализ крови, биохимический анализ крови, определение онкомаркеров СА19-9, РЭА). Следует учитывать, что уровень СА19-9 повышается при билиарной обструкции, гепатитах, холелитиазе, муковисцидозе и др.
- Трансабдоминальное УЗИ является первым инструментальным диагностическим шагом у пациентов с желтухой и обладает высокой чувствительностью в выявлении расширения желчных протоков и определения уровня обструкции. Однако нередко при исследовании не удается визуализировать сам опухолевый очаг.
- ИГХ позволяет дифференцировать кишечный и панкреатобилиарный типы ампулярной опухоли, а также определить природу опухоли тонкой кишки (см. раздел 1.3.2.).
- КТ органов грудной клетки, брюшной полости и малого таза с внутривенным контрастированием.
- ЭГДС позволяет визуализировать большинство ампулярных опухолей, а также проксимальные отделы ДПК, помогая идентифицировать и дифференцировать соседствующие в данной зоне опухоли — нисходящего отдела ДПК, дистального отдела общего желчного протока, ампулы Фатерова сосочка, рака поджелудочной железы.
- МРТ с контрастированием и МР-холангиопанкреатографией (МРХПГ). Может применяться при противопоказаниях к КТ, при противопоказаниях для ЭРХПГ при ампулярных опухолях или при наличии обструкции желчевыводящих путей.
- ПЭТ-КТ — по показаниям (при подозрении на наличие отдаленных метастазов по данным других методов диагностики, когда их подтверждение принципиально меняет тактику лечения). Формально методика не изучалась для опухолей данной локализации и не сравнивалась с КТ или МРТ, однако есть работы, показывающие малую диагностическую ценность исследования. Не является адекватной заменой диагностической лапароскопии при подозрении на перитонеальный канцероматоз.
- Молекулярно-генетическое обследование при локализованных стадиях в ситуациях, когда возможно рассмотрение вопроса о неоадъювантной терапии, а также при распространенных стадиях.

### 2.2. Обследования, специфичные для опухолей тонкой кишки

**Энтероскопия** может выполняться в ходе колоноскопии или интраоперационно с хирургической помощью. В ходе процедуры есть возможность получения образцов тканей и проведения терапевтических вмешательств. Недостатком является отсутствие возмож-

ности осмотра всей тонкой кишки, сложность выполнения процедуры с необходимостью соответствующего оборудования и врачебной экспертизы.

**КТ и МР-энтерография** наиболее чувствительными методами выявления опухолей тонкой кишки. При этом МР-энтерография является более точным методом. Помимо визуализации первичной опухоли имеет решающее значение для оценки внекишечного распространения. КТ/МР-семиотика позволяет предположить гистологический диагноз. Противопоказана при кишечной непроходимости.

**Капсульная эндоскопия** является методом выбора при подозрении на тонкокишечное кровотечение, обладая высокой чувствительностью с высокой специфичностью (в определении злокачественного потенциала, но не природы опухоли). Основные недостатки — невозможность получить опухолевый материал для верификации, ограничение к применению при кишечной непроходимости, а также малая доступность.

**Диагностическая лапароскопия / лапаротомия** возможна при подозрении на злокачественный процесс и отсутствием возможности подтверждения диагноза менее инвазивным способом. В ходе вмешательства может выполняться интраоперационная энтероскопия, а также быть принято решение о резекции тонкой кишки при визуализации опухоли и/или источника кровотечения.

**Ангиография** может оказаться полезна при значимых кровотечениях для определения зоны кровотечения. Определенные опухоли (нейроэндокринные или лейомиосаркомы) могут быть визуализированы благодаря характерной сосудистой сети.

Рисунок 1. Рекомендуемый диагностический алгоритм при случайно выявленном новообразовании тонкой кишки.

### 2.3. Обследования, специфичные для опухолей ампулы Фатерова сосочка

**Эндоскопическая ретроградная холангиопанкреатография (ЭРХПГ)** является предпочтительным вариантом эндоскопического исследования, позволяющим одновременно визуализировать ампулу Фатерова сосочка, выполнить контрастное рентгенологическое исследование панкреатического и желчного протока, выполнить биопсию образования сосочка, ампулярного сегмента холедоха или панкреатического протока, а также нередко установить стент и выполнить билиарную декомпрессию.

**Эндо-УЗИ** имеет сопоставимую чувствительность с ЭРХПГ и превосходит КТ и УЗИ в визуализации небольших ампулярных опухолей, позволяя точно определить распространенность опухоли и глубину инвазии.

### 3. ЛЕЧЕНИЕ

Алгоритмы лечение опухолей тонкой кишки (рисунок 2), опухолей ампулы Фатерова сосочка кишечного типа (рисунок 3) и опухолей ампулы Фатерова сосочка панкреато-билиарного/смешанного типа (рисунок 4) представлены ниже.

Рисунок 2. Рекомендуемый алгоритм лечения пациентов при опухолях тонкой кишки

Рисунок 3. Рекомендуемый алгоритм лечения пациентов при опухолях ампулы Фатерова сосочка кишечного типа

Рисунок 4. Рекомендуемый алгоритм лечения пациентов при опухолях ампулы Фатерова сосочка панкреато-билиарного и смешанного типа

#### 3.1. Локализованные формы

Операция остается единственным методом, способным излечить пациента с опухолью тонкой кишки и Фатерова сосочка. Цель хирургического лечения — достижение R0-резекции, что позволяет добиться наибольшей выживаемости.

Зачастую на основании инструментальных методов исследований невозможно дифференцировать различные виды опухолей — ампулярные, билиарные, поджелудочной железы, ДПК. В данном случае установить природу опухоли получается лишь при патоморфологическом исследовании операционного материала.

С хирургической точки зрения предоперационное дифференциальное разделение периапулярных опухолей не имеет большого значения — хирургическая тактика от этого не меняется. Однако в последующем данная дифференциация важна в связи с различной тактикой периоперационной лекарственной терапии опухолей кишечного и панкреатобилиарного типа, а также для определения прогноза пациента.

##### 3.1.1. Неоадьювантная терапия

Как и при большинстве других редких онкологических заболеваниях, неоадьювантная терапия является спорным подходом в связи с отсутствием рандомизированных исследований. Тем не менее, имеется ряд небольших работ, подтверждающих эффективность и перспективность данного подхода. Лечение пациентов с местно-распространенными опухолями следует проводить в специализированных центрах. Стандартных критериев, определяющих показания к неоадьювантной терапии, не существует. Кандидатами для ее проведения однозначно следует рассматривать пациентов с нерезектабельными или погранично-резектабельными местно-распространенным опухолями. Для лечения панкреато-билиарных и смешанных типов опухолей могут применяться оксалиплатин-содержащие схемы лечения mFOLFIRINOX, гемцитабин + цисплатин (GemCis). При кишечном типе опухоли вариантом выбора является схема FOLFOXIRI или, при невозможности проведения трехкомпонентного лечения, FOLFOX/XELOX. У пациентов с dMMR/MSI-H рекомендовано использовать неоадьювантную иммунотерапию (ниволумаб, пем-

бролизумаб, комбинацию ниволумаба с ипилимумабом), основываясь на результатах исследований при колоректальном раке и раке желудка.

### 3.1.2. Хирургическое лечение

Опухоли ДПК и ампулярные опухоли кишечного типа характеризуются относительно локализованным характером роста, в отличие от ампулярных опухолей панкреато-билиарного типа и поджелудочной железы, обладающих высоким инфильтративным потенциалом с вовлечением в процесс окружающих тканей.

#### 3.1.2.1. Регионарные лимфатические узлы

Удаление регионарных лимфатических узлов предоставляет важную информацию о стадии заболевания, которая влияет на решения относительно адъювантной терапии. Также доказано, что от количества удаленных лимфатических узлов зависит частота рецидивов и общая выживаемость.

При резекции опухоли тонкой кишки оптимальным объемом и необходимым для адекватной постановки диагноза считается удаление не менее 8 регионарных лимфоузлов.

При выполнении панкреатодуоденальной резекции по поводу рака ампулы Фатерова сосочка для оптимального стадирования необходима патоморфологическая оценка не менее 12 лимфатических узлов.

#### 3.1.2.2. Виды хирургических вмешательств

Вид хирургического вмешательства при локализованных опухолях тонкой кишки зависит от расположения первичного очага.

При опухолях ДПК, вовлекающих ее нисходящую часть, рекомендовано выполнение панкреатодуоденальной резекции, или операции Уиппла.

При опухолях горизонтальной и восходящей части ДПК возможны различные подходы: наряду с выполнением панкреатодуоденальной резекции обсуждается возможность циркулярной панкреато-сохраняющей резекции ДПК или широкого местного иссечения en bloc, что основано на схожих онкологических результатах данного подхода без чрезмерно высокого риска развития послеоперационных осложнений. При опухолях небольших размеров возможно выполнение «экономной» резекции нижнегоризонтальной части ДПК.

Пациентам с опухолями тощей и подвздошной кишки показано выполнение резекции en bloc с региональными лимфатическими узлами с учетом локальной распространенности первичного очага.

При опухолях ампулы Фатерова сосочка стандартной операцией является панкреатодуоденальная резекция, или операция Уиппла. Для отдельных пациентов с отсутствием инвазивного роста опухоли (Tis) возможно выполнение ампулэктомии. Однако ее выполнение не предполагает удаление регионарных лимфатических узлов. Также ампулэктомию возможно рассматривать у коморбидных пациентов старческого возраста с неинвазивными или небольшими, менее 6 мм высоко дифференцированными

опухольями без инвазии мышечного аппарата ампулы Фатерова сосочка (Tis, T1), что приводит к меньшему количеству осложнений по сравнению с панкреатодуоденальной резекцией, но ценой несколько большего уровня рецидивов, особенно если речь идет об опухолях с инвазией.

### 3.1.3. Адьювантная терапия

Оптимальные варианты адьювантной химиотерапии опухолей тонкой кишки не определены ввиду отсутствия соответствующих проспективных данных и рандомизированных исследований.

Перед началом химиотерапии целесообразно убедиться в отсутствии прогрессирования и выполнить контрольное обследование с визуализацией брюшной полости и определением онкомаркеров РЭА и СА19-9.

Варианты адьювантной терапии представлены в таблице 4.

#### 3.1.3.1. Адьювантная терапия опухолей тонкой кишки

На основании наиболее крупных работ, изучавших адьювантное лечение более 4700 пациентов с опухолями тонкой кишки, установлено значимое преимущество в общей выживаемости при проведении ХТ в сравнении с только хирургией (медиана ОВ 63 против 45 месяцев). Наибольшую пользу получили пациенты с III стадией вне зависимости от расположения опухоли в пределах тонкой кишки. Пациентам с III стадией заболевания рекомендовано назначение XELOX/FOLFOX на протяжении 6 месяцев. При развитии токсической полинейропатии I степени возможна отмена оксалиплатина и продолжение монотерапии фторпиримидинами.

В отношении II стадии была отмечена тенденция к улучшению выживаемости. Для пациентов с радикально удаленными опухолями II стадии возможными подходами является динамическое наблюдение или проведение адьювантной терапии фторпиримидинами в монорежиме на протяжении 6 месяцев (капецитабин, deGramont). Альтернативой 6 месяцам терапии фторпиримидинами являются 4 курса терапии комбинацией XELOX. Решение об адьювантной терапии при II стадии принимается при наличии факторов высокого риска — pT4, малое количество исследованных лимфоузлов (менее восьми), перфорация кишки, опухолевое почкование (tumor budding) 2–3 степени.

Выявление высокого уровня микросателлитной нестабильности dMMR/MSI-H является фактором благоприятного прогноза и основанием для отказа от послеоперационной химиотерапии при II стадии (кроме pT4). При III стадии или pT4 рекомендуется использовать те же подходы, как и при MSS опухолях.

#### 3.1.3.2. Адьювантная терапия опухолей Фатерова сосочка

При наличии показаний к адьювантной терапии опухолей ампулы Фатерова сосочка, ее начало рекомендовано не позднее 12 недель после операции. Оптимальные сроки составляют 4–8 недель после операции при отсутствии противопоказаний и значимых

хирургических осложнений. Длительность проведения системной послеоперационной химиотерапии составляет 6 месяцев лечения (при включении лучевой терапии — 4 месяца, см. ниже).

При кишечном типе опухоли со стадией T3N0 при наличии факторов высокого риска, а также для T4N0 и ТлюбаяN + рекомендовано применение XELOX/FOLFOX. К факторам риска можно отнести перфорацию, острую кишечную непроходимость на момент операции, лимфоваскулярную и перинеуральную инвазию, низкую степень дифференцировки, позитивные края резекции (R1 или сомнительный R0), высокий уровень опухолевого почкования (tumor budding Bd2–3). При развитии токсической полинейропатии I степени возможна отмена оксалиплатина и продолжение монотерапии фторпиримидинами.

У пациентов с панкреатобилиарным и смешанным типом опухоли со стадией pT2N0 и выше, с функциональным статусом ECOG 0–1 и потенциальной переносимостью интенсивной комбинации, предпочтительным режимом адьювантного лечения является mFOLFIRINOX. Для пациентов старше 70 лет и/или коморбидных пациентов показаны альтернативные варианты лечения — GemCap или капецитабин по переносимости.

Данные по эффективности послеоперационной химиолучевой терапии опухолей Фатерова сосочка противоречивы. В двух мета-анализах получены противоположные результаты. В наиболее позднем мета-анализе, включившем в себя в том числе 6 рандомизированных исследований, не была доказана эффективность химиолучевого подхода. Единственной группой пациентов, получающих пользу от проведения послеоперационной химиолучевой терапии, являются пациенты с позитивными краями резекции, а также с опухолями pT4. Оптимальной тактикой в данной случае считается проведение системной химиотерапии в течение четырех месяцев с последующим пролонгированным курсом одновременной химиолучевой терапии на фоне радиомодификации фторпиримидинами. ЛТ проводится в режиме стандартного фракционирования РД 1,8–2 Гр, 5 дней в неделю СД 50–50,4гр.

**Таблица 4.** Адьювантная лекарственная терапия рака тонкой кишки и Фатерова сосочка

Рак тонкой кишки,  
рак Фатерова сосочка  
кишечного подтипа

FOLFOX: оксалиплатин 85 мг/м<sup>2</sup> в/в 2-часовая инфузия в 1-й день, кальция фолинат 400 мг/м<sup>2</sup> в/в в течение 2 часов параллельно с оксалиплатином с последующим болюсом 5-фторурацила 400 мг/м<sup>2</sup> в/в и 46-часовой инфузией 5-фторурацила 2400 мг/м<sup>2</sup> (1200 мг/м<sup>2</sup> в сутки) в/в; каждые 14 дней

XELOX: оксалиплатин 130 мг/м<sup>2</sup> в/в в 1-й день, капецитабин 2000 мг/м<sup>2</sup> в сутки внутрь в 1–14-й дни, каждые 21 день, капецитабин по 1000–1250 мг/м<sup>2</sup> два раза в день внутрь в 1-й — 14-й дни, каждые 21 день

Капецитабин по 1000–1250 мг/м<sup>2</sup> два раза в день внутрь в 1-й — 14-й дни, каждые 21 день

de Gramont: кальция фолинат 400 мг/м<sup>2</sup> в/в в течение 2 часов с последующим болюсом 5-фторурацила 400 мг/м<sup>2</sup> в/в и 46-часовой инфузией 5-фторурацила 2400 мг/м<sup>2</sup> (1200 мг/м<sup>2</sup> в сутки), каждые 14 дней

---

Рак Фатерова сосочка панкреатодуоденального и смешанного подтипа	mFOLFIRINOX: оксалиплатин 85 мг/м <sup>2</sup> в/в 120 мин. в 1-й день, иринотекан 150 мг/м <sup>2</sup> в/в 90 мин. в 1-й день, кальция фолинат 400 мг/м <sup>2</sup> в/в 120 мин. в 1-й день, 5-фторурацил 2400 мг/м <sup>2</sup> в/в инфузия в течение 46 часов в 1-й день, каждые 14 дней GEMCAP: гемцитабин 1000 мг/м <sup>2</sup> в/в 30 мин. в 1, 8 и 15-й дни + капецитабин 1660 мг/м <sup>2</sup> внутрь ежедневно с 1-го по 21-й день каждые 28 дней Капецитабин по 1000–1250 мг/м <sup>2</sup> два раза в день внутрь в 1-й — 14-й дни, каждые 21 день
--	---

---

### 3.2. Распространенный процесс

Аденокарциномы тонкой кишки чаще метастазируют в регионарные лимфатические узлы, печень и по брюшине, однако возможно метастазирование и в другие органы. Инвазия в соседние структуры нетипична. Вовлечение чревных и парааортальных узлов при опухолях ДПК, тощей и подвздошной кишки является признаком отдаленного метастазирования M1.

Метастазирование опухолей ампулы Фатерова сосочка чаще происходит в печень, по брюшине, реже в легкие, плевру и другие органы.

#### 3.2.1. Удаление первичной опухоли

Удаление первичного очага при диссеминированном процессе может рассматриваться только с паллиативной целью, например, для устранения кровотечения, обструкции и тп. При опухолях ДПК с паллиативной целью может рассматриваться лучевая терапия, например, при длительном кровотечении невысокой интенсивности. Данных о влиянии резекции первичного очага на показатели выживаемости не существует.

#### 3.2.2. Удаление резектабельных метастазов

Существует несколько работ, подтверждающих целесообразность резекции очагов печени и легких при ограниченном поражении. Рассмотреть возможность выполнения метастазэктомии целесообразно у пациентов с олигометастатической болезнью и индолентным течением заболевания, однако такие пациенты довольно редки.

Альтернативой хирургическому удалению метастазов может являться стереотаксическая дистанционная лучевая терапия.

Решение о хирургическом/лучевом лечении при диссеминированном процессе должно приниматься на онкологическом консилиуме в специализированных центрах.

### 3.2.3. Лекарственная терапия

#### 3.2.3.1. Первая линия терапии опухолей тонкой кишки

Данные по лекарственной терапии опухолей тонкой кишки являются крайне ограниченными. Основной пул работ представлен исследованиями 2 фазы, а также ретроспективными работами. В данных исследованиях доказано, что пациенты, получающие химиотерапию, живут дольше, чем пациенты на симптоматическом лечении.

Стандартными вариантами лечения с наилучшими показателями выживаемости являются схемы XELOX/FOLFOX. Пациентам, которые не могут получать двухкомпонентную терапию, показано проведение лечения монокимиотерапии фторпиримидинами (капецитабин, de Gramont).

Бевацизумаб может применяться для лечения пациентов данной группы, однако его эффективность не изучалась в рандомизированных исследованиях. Использование анти-EGFR препаратов (панитумумаба и цетуксимаба) не рекомендовано к рутинному применению, что основано на отсутствии данных по эффективности, а также предположении о сниженной эффективности по аналогии с опухолями правых отделов толстой кишки, схожими с опухолями тонкой кишки по онтогенезу.

При выявлении мутации в гене BRAF I–II класса, например, BRAF V600E, предпочтительной опцией является комбинация FOLFOX + анти-BRAF ингибитор (дабрафениб или энкорафениб) + анти-EGFR антитело (цетуксимаб или панитумумаб). Следует учитывать, что применение данной комбинации экстраполировано из данных по раку толстой кишки на основании биологического сходства опухолей, носит off-label характер и может обсуждаться индивидуально.

Применение других вариантов лечения исследовалось лишь в ретроспективных работах и не рекомендовано в рутинной практике без обоснования. Такими вариантами может быть FOLFIRI или иринотекан в монорежиме.

#### 3.2.3.2. Первая линия терапии опухолей ампулы Фатерова сосочка

В лечении рака ампулы Фатерова сосочка важно определить подтип опухоли у пациента — кишечный или панкреатобилиарный.

Опухоли панкреатобилиарного типа рекомендовано лечить по программе терапии опухолей билиарного тракта (см. соответствующий раздел Клинических рекомендаций RUSSCO по лечению опухолей гепатобилиарной системы, стр. 414–463), где в качестве первой линии лечения предлагается химиотерапия гемцитабин + цисплатин или гемцитабин + оксалиплатин, а при прогрессировании, во второй линии, FOLFOX. При этом значение иммуноонкологических препаратов, дурвалумаба и пембролизумаба, показавших эффективность при микросателитно стабильном (MSS) билиарном раке, не установлено, так как соответствующие исследования не включали в себя пациентов с опухолями Фатерова сосочка. Соответственно, применение иммуноонкологических препаратов без дополнительного обоснования не показано.

Пациентам в ослабленном состоянии возможно назначение монокимиотерапии фторпиримидинами (капецитабин, de Gramont) или гемцитабином.

Опухоли кишечного типа, несмотря на отсутствие данных рандомизированных исследований, следует лечить по программе терапии рака тонкой кишки (см. предыдущий раздел 3.2.3.1.), то есть XELOX/FOLFOX с возможным назначением бевацизумаба. При выявлении мутации в гене BRAF I–II класса предпочтительной опцией является применение комбинации FOLFOX + анти-BRAF ингибитор (дабрафениб или энкорафениб) + анти-EGFR антитело (цетуксимаб или панитумумаб).

При наличии dMMR/MSI предпочтительной опцией является применение иммунотерапии: комбинация ипилиумаба с ниволумабом либо монотерапия пембролизумабом/ниволумабом.

### 3.2.3.2. Вторая и последующая линии терапии

Стандартных вариантов для второй и последующих линий терапии рака тонкой кишки и ампулы Фатерова сосочка не существует. Возможно проведение химиотерапии FOLFOX или FOLFIRI, если данные варианты лечения не применялись ранее.

Целесообразно выполнение иммуногистохимических и генетических исследований, направленных на выявление таргетируемых альтераций — MSI (частота около 7%), BRAF (частота около 1%), ERBB2/HER2 (частота около 3%), BRCA/PALB2 (частота около 5%), KRAS G12C (частота около 3%), высокой мутационной нагрузки (частота около 12%).

При выявлении микросателлитной нестабильности dMMR/MSI возможно назначение комбинации ниволумаба + ипилиумаба или монотерапии пембролизумабом/ниволумабом.

При мутации гена BRAF в опухоли панкреато-билиарного и смешанного типа применяется комбинация анти-BRAF ингибитора + анти-MEK ингибитора. При выявлении данной мутации в опухолях тонкой кишки или кишечного типа целесообразно применение комбинации анти-BRAF ингибитора и анти-EGFR антитела (цетуксимаб, панитумумаб) с или без добавления анти-MEK препарата.

При гиперэкспрессии или амплификации HER2, выявленной при ИГХ/FISH исследованиях и отсутствии мутации в генах RAS могут использоваться анти-HER2 препараты, в частности, комбинация трастузумаба и пертузумаба. При прогрессировании на двойной анти-HER2 терапии у пациентов с гиперэкспрессией HER2 (3+) и отсутствии мутации генах RAS возможно назначение трастузумаб-дерукстекана.

При выявлении мутации G12C в гене KRAS возможно назначение соторасиба в комбинации с анти-EGFR антителом (цетуксимаб, панитумумаб) с или без добавления иринотекана.

При отсутствии мутаций в генах RAS и BRAF пациенту может быть предложено выполнение расширенных генетических исследований для выявления редких таргетируемых альтераций.

**Таблица 5.** Паллиативная лекарственная терапия рака тонкой кишки и Фатерова сосочка

I линия терапии	
Рак тонкой кишки и рак Фатерова сосочка кишечного типа	Бевацизумаб 7,5 мг/кг в/в каждые 21 день или 5 мг/кг в/в каждые 14 дней (в зависимости от применяемого режима ХТ) в сочетании с любым приведенным ниже режимом: FOLFOX: оксалиплатин 85 мг/м <sup>2</sup> в/в 2-часовая инфузия в 1-й день, кальция фолинат 400 мг/м <sup>2</sup> в/в в течение 2 часов одновременно с оксалиплатином с последующим болюсом 5-фторурацила 400 мг/м <sup>2</sup> в/в и 46-часовой инфузией 5-фторурацила 2400 мг/м <sup>2</sup> (1200 мг/м <sup>2</sup> в сутки) в/в, каждые 14 дней XELOX: оксалиплатин 130 мг/м <sup>2</sup> в 1-й день, капецитабин 2000 мг/м <sup>2</sup> в сутки внутрь в 1–14-й дни, каждые 21 день FOLFIRI: иринотекан 180 мг/м <sup>2</sup> в/в 90-минутная инфузия в 1-й день, кальция фолинат 400 мг/м <sup>2</sup> в/в в течение 2 часов одновременно с иринотеканом с последующим болюсом 5-фторурацила 400 мг/м <sup>2</sup> в/в и 46-часовой инфузией 5-фторурацила 2400 мг/м <sup>2</sup> (1200 мг/м <sup>2</sup> в сутки) в/в, каждые 14 дней Иринотекан 180–200 мг/м <sup>2</sup> в/в 90-минутная инфузия в 1-й день, каждые 14 дней
Рак Фатерова сосочка панкреатобилиарного или смешанного типа	GemCis: гемцитабин 1000 мг/м <sup>2</sup> в/в в 1-й и 8-й дни, цисплатин 25 мг/м <sup>2</sup> в/в в 1-й и 8-й дни, каждые 21 день GemOx: гемцитабин 1000 мг/м <sup>2</sup> в/в в 1-й и 8-й дни, оксалиплатин 100 мг/м <sup>2</sup> в/в в 1-й день, каждые 21 день
ESOG 2 или коморбидность при всех типах	Капецитабин по 1000–1250 мг/м <sup>2</sup> два раза в день внутрь в 1-й — 14-й дни, каждые 21 день de Gramont: кальция фолинат 400 мг/м <sup>2</sup> в/в в течение 2 часов с последующим болюсом 5-фторурацила 400 мг/м <sup>2</sup> в/в и последующей 46-часовой инфузией 5-фторурацила 2400 мг/м <sup>2</sup> (1200 мг/м <sup>2</sup> в сутки) в/в, каждые 14 дней Гемцитабин 1000 мг/м <sup>2</sup> в/в в 1-й, 8-й и 15-й дни, каждые 28 дней
II и последующая линии терапии	
Если не применялось ранее	FOLFOX: оксалиплатин 85 мг/м <sup>2</sup> , 2-часовая инфузия в 1-й день, кальция фолинат 400 мг/м <sup>2</sup> в течение 2 часов одновременно с оксалиплатином с последующим болюсом 5-фторурацила 400 мг/м <sup>2</sup> и 46-часовая инфузия 5-фторурацила 2400 мг/м <sup>2</sup> (1200 мг/м <sup>2</sup> в сутки) в/в, каждые 14 дней FOLFIRI: иринотекан 180 мг/м <sup>2</sup> , 90-минутная инфузия в 1-й день, кальция фолинат 400 мг/м <sup>2</sup> в течение 2 часов одновременно с иринотеканом с последующим болюсом 5-фторурацила 400 мг/м <sup>2</sup> и 46-часовая инфузия 5-фторурацила 2400 мг/м <sup>2</sup> (1200 мг/м <sup>2</sup> в сутки) в/в, каждые 14 дней
Гиперэкспрессия или амплификации HER2 и отсутствии мутации в гене RAS	<b>Трастузумаб<sup>1</sup> + пертузумаб<sup>1</sup>:</b> трастузумаб 8 мг/кг в/в (нагрузочная доза) в 1-й день 1-го цикла, затем — 6 мг/кг в/в каждые 3 недели, пертузумаб 840 мг в/в (нагрузочная доза) в 1-й день 1-го цикла, затем — 420 мг в/в, каждые 21 день (МКЗ II-C) <b>Трастузумаб-дерукстекан<sup>1,2</sup>:</b> 5,4 мг/кг в/в: первая инфузия 90 мин, последующие 30 мин при переносимости, каждые 21-день (МКЗ II-B)

Для dMMR/MSI опухолей	<p>Пембролизумаб 2 мг/кг или 200 мг в/в 30-минутная инфузия каждые 21 день или 400 мг в/в капельно каждые 42 дня (МКЗ II-B)</p> <p>Ниволумаб 3 мг/кг или 240 мг в/в каждые 2 недели или 480 мг в/в каждые 4 недели (МКЗ II-B)</p> <p><b>Ниволумаб</b> 3 мг/кг в/в капельно 30 минут каждые 3 недели и <b>ипилиумаб</b> 1 мг/кг в/в капельно 30 минут 1 раз в 3 недели, 4 введения, в дальнейшем продолжается монотерапия ниволумабом в дозе 240 мг или 3 мг/кг в/в капельно 1 раз в 2 нед. или 480 мг в/в капельно 1 раз в 4 нед. (МКЗ III-A)</p>
Мутация KRAS G12C	<p><b>Соторасиб</b><sup>1,2</sup> 960 мг внутрь x 1 раз в день ежедневно + цетуксимаб 500 мг/м<sup>2</sup> в/в каждые 2 недели или + панитумумаб 6 мг/кг в/в каждые 2 недели (МКЗ II-B)</p>
Мутация BRAF при раке тонкой кишки или кишечном типе рака ампулы Фатерова соска	<p><b>Дабрафениб</b><sup>1</sup> 150 мг 2 раза в сутки внутрь ежедневно + панитумумаб 6 мг/кг в/в капельно 1 день каждые 2 недели</p> <p>или</p> <p>цетуксимаб 400 мг/м<sup>2</sup> в/в капельно 1 день, затем по 250 мг/м<sup>2</sup> в/в капельно еженедельно или 500 мг/м<sup>2</sup> в/в капельно 1 день 1 раз в 2 недели + FOLFOX: оксалиплатин 85 мг/м<sup>2</sup> в/в 2-часовая инфузия в 1-й день, кальция фолинат 400 мг/м<sup>2</sup> в/в в течение 2 часов одновременно с оксалиплатином с последующим болюсом 5-фторурацила 400 мг/м<sup>2</sup> в/в и 46-часовой инфузией 5-фторурацила 2400 мг/м<sup>2</sup> (1200 мг/м<sup>2</sup> в сутки) в/в, каждые 14 дней (МКЗ III-A)</p> <p>или</p> <p><b>Энкорафениб</b><sup>1</sup> 300 мг 1 раз в сутки внутрь ежедневно + панитумумаб 6 мг/кг в/в капельно 1 день 1 раз в 2 недели или цетуксимаб 400 мг/м<sup>2</sup> в/в капельно 1 день, затем по 250 мг/м<sup>2</sup> в/в капельно еженедельно или 500 мг/м<sup>2</sup> в/в капельно 1 день 1 раз в 2 недели + FOLFOX: оксалиплатин 85 мг/м<sup>2</sup> в/в 2-часовая инфузия в 1-й день, кальция фолинат 400 мг/м<sup>2</sup> в/в в течение 2 часов одновременно с оксалиплатином с последующим болюсом 5-фторурацила 400 мг/м<sup>2</sup> в/в и 46-часовой инфузией 5-фторурацила 2400 мг/м<sup>2</sup> (1200 мг/м<sup>2</sup> в сутки) в/в, каждые 14 дней (МКЗ III-A)</p>
Мутация BRAF при панкреато-билиарном или смешанном типе	<p><b>Дабрафениб</b><sup>1</sup> 150 мг 2 раза в сутки внутрь ежедневно + <b>траметиниб</b><sup>1</sup> 2 мг 1 раз в день внутрь ежедневно, длительно (МКЗ II-B)</p> <p>или</p> <p><b>Вемурафениб</b><sup>1</sup> 960 мг внутрь 2 раза в сутки ежедневно + <b>кобиметиниб</b><sup>1</sup> 60 мг в сутки 21 день приема, 7 дней перерыв (МКЗ II-C)</p>

<sup>1</sup> Режим/препарат зарегистрирован в РФ, но не входит в Клинические рекомендации Минздрава РФ.

<sup>2</sup> Препараты не входят в перечень ЖНВЛП.

## 4. ПРОФИЛАКТИКА

Специфической профилактики опухолей тонкой кишки и ампулы Фатерова сосочка на сегодняшний день не существует. Тем не менее, существуют факторы, повышающие риск развития данных новообразований, а также определённые группы пациентов, которым показано особое наблюдение:

- **Наследственные синдромы.** Семейный аденоматозный полипоз (SAP, FAP), наследственный неполипозный колоректальный рак (синдром Линча, HNPCC), синдром Пейтца–Егерса и другие семейные полипозные синдромы. У носителей этих заболеваний значительно выше вероятность развития опухолей тонкой кишки и области ампулы Фатерова сосочка.
- **Внешние и поведенческие факторы.** Хронические воспалительные заболевания желудочно-кишечного тракта, в первую очередь болезнь Крона, целиакия, вредные привычки (курение, злоупотребление алкоголем), воздействие химических канцерогенов, например, нитрозамины. Длительное течение воспалительных заболеваний кишечника или влияние перечисленных факторов окружающей среды и образа жизни повышает риск злокачественных новообразований тонкой кишки.

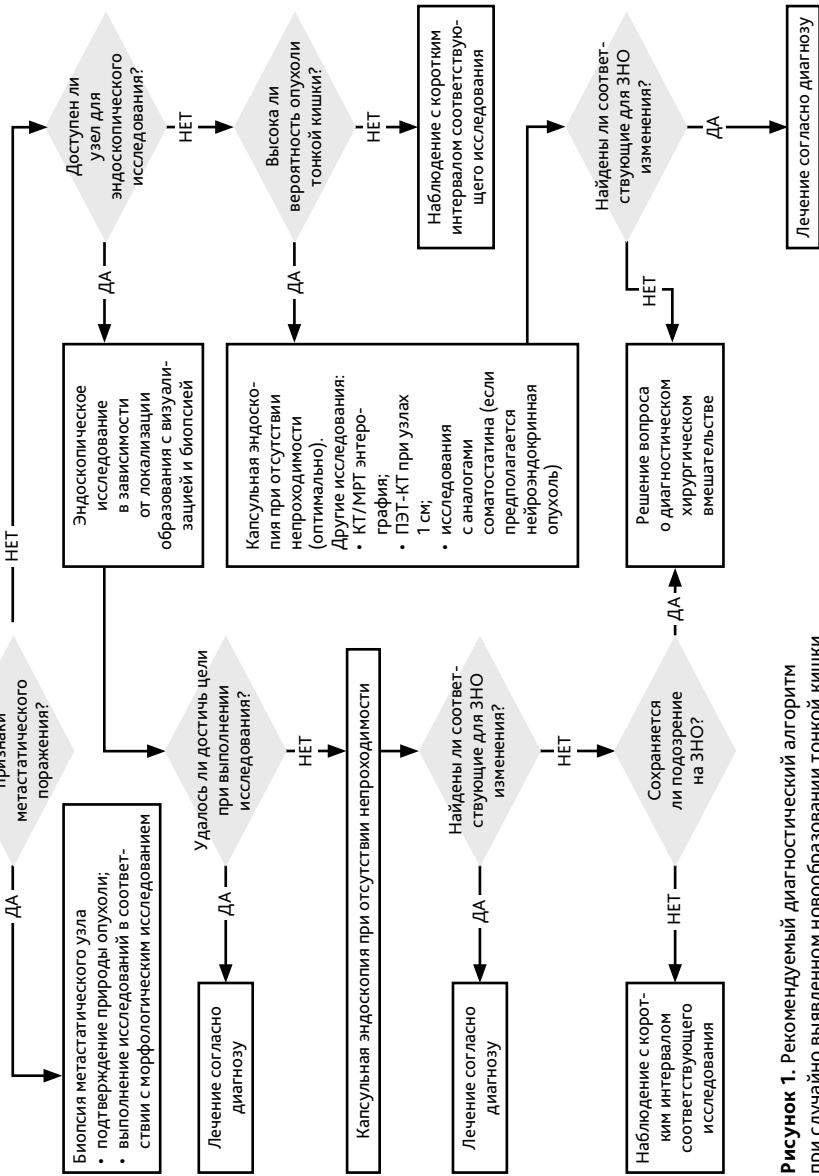
Пациентам из групп высокого риска (носителям перечисленных наследственных синдромов, а также лицам с хроническими воспалительными заболеваниями ЖКТ) рекомендуется регулярное диспансерное наблюдение. В частности, при семейном аденоматозном полипозе показаны периодические эндоскопические обследования двенадцатиперстной кишки с осмотром области ампулы Фатерова сосочка для своевременного выявления и удаления аденом. При синдроме Линча целесообразно проводить регулярный мониторинг тонкой кишки, например, с использованием видеокапсульной эндоскопии с целью раннего обнаружения возможных новообразований. Такая тактика позволяет выявлять предопухолевые изменения и опухоли на ранней стадии у пациентов из групп повышенного риска.

## 5. ДИНАМИЧЕСКОЕ НАБЛЮДЕНИЕ

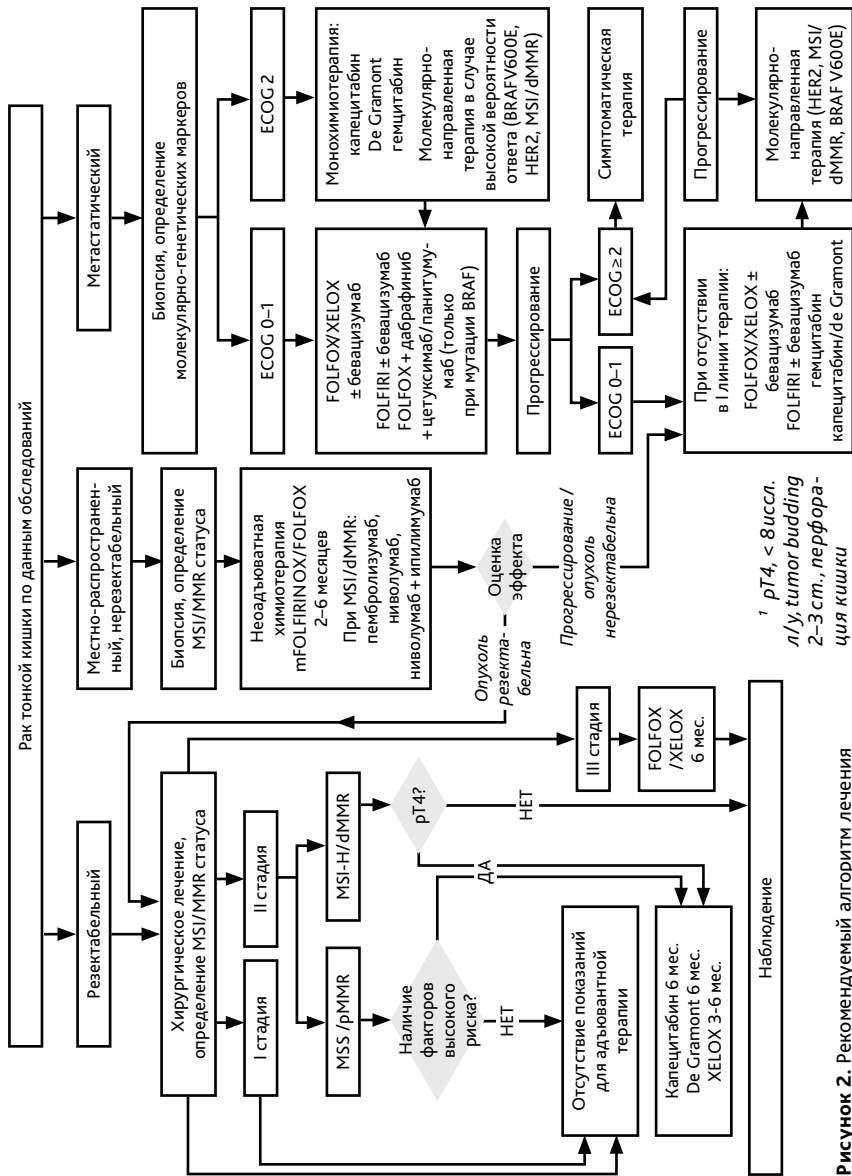
Преимущества той или иной тактики наблюдения при опухолях тонкой кишки и ампулы Фатерова сосочка не доказаны. Целью активного наблюдения является выявление раннего рецидива, предполагающего возможность применения локальных методов лечения. Информация по наблюдению пациентов после лечения опухолей тонкой кишки в большей степени основана на рекомендациях по ведению колоректального рака.

План наблюдения:

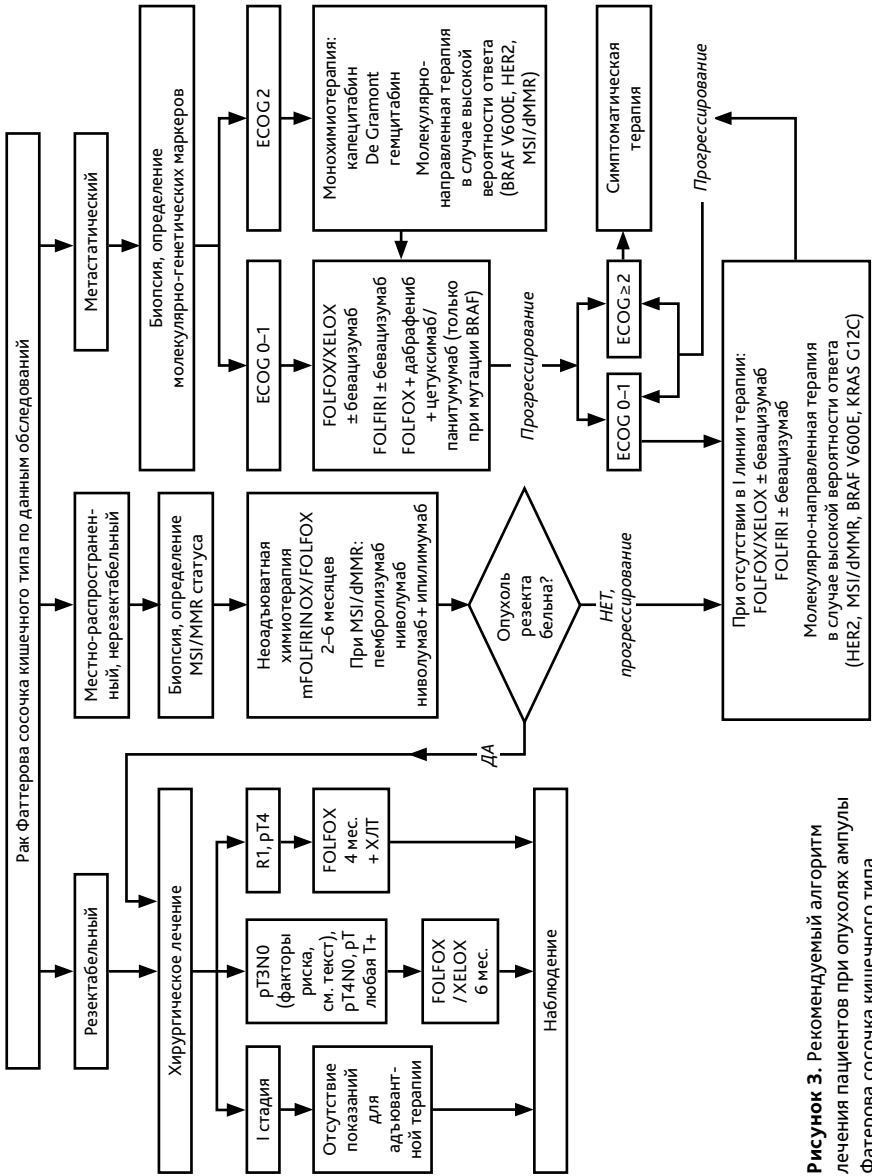
- осмотр онкологом, КТ ОБП и ОМТ с контрастированием, рентгенологическое исследование легких, определение онкомаркеров СА19-9 и РЭА (если были исходно повышены) каждые 6–12 мес в течение первых 2–3 лет, затем ежегодно до пяти лет.
- после локальной резекции опухоли ампулы Фатерова сосочка эндоскопический контроль с периодичностью каждые 6 месяцев в течение двух лет, далее ежегодно до пяти лет наблюдения.



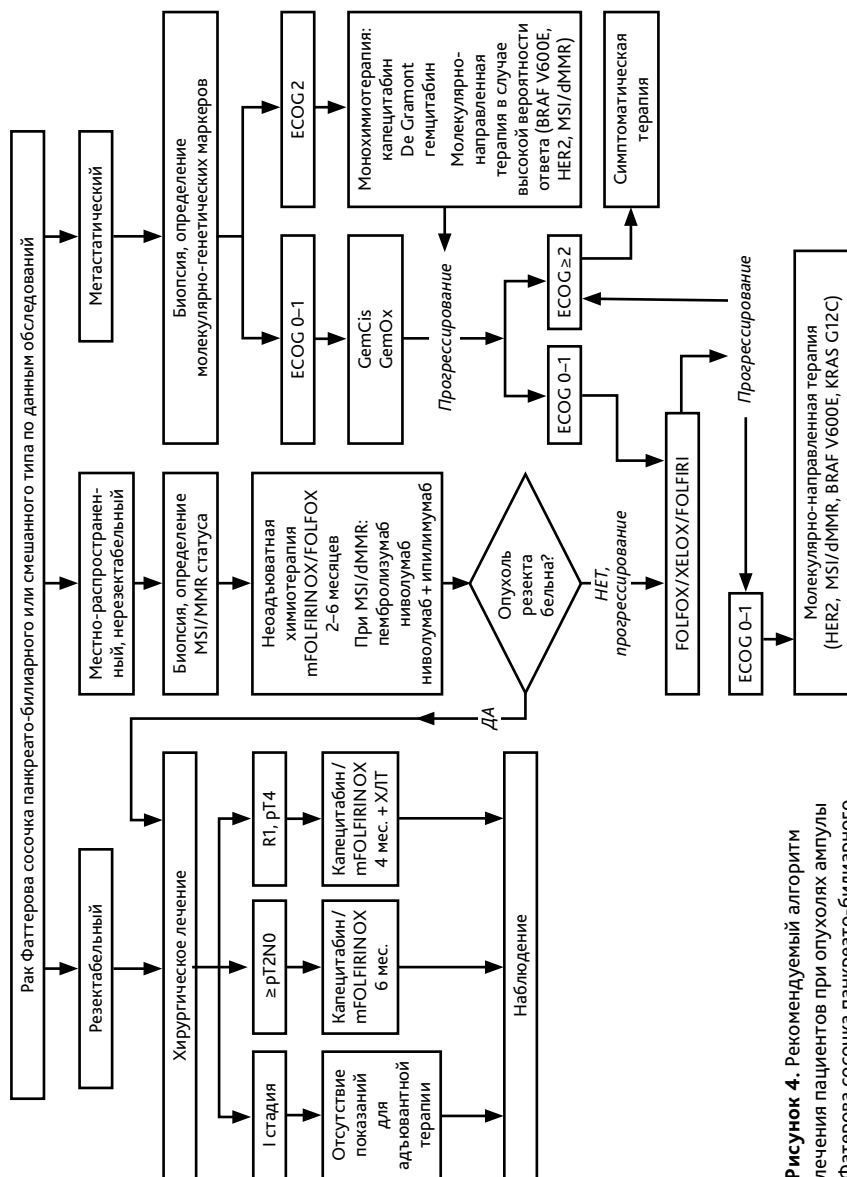
**Рисунок 1.** Рекомендуемый диагностический алгоритм при случайно выявленном новообразовании тонкой кишки



**Рисунок 2.** Рекомендуемый алгоритм лечения пациентов при опухолях тонкой кишки



**Рисунок 3.** Рекомендуемый алгоритм лечения пациентов при опухолях ампулы Фатерова сосочка кишечного типа



**Рисунок 4.** Рекомендуемый алгоритм лечения пациентов при опухолях ампулы фаттерова сосочка панкреато-билиарного и смешанного типа