

DOI: <https://doi.org/10.18027/2224-5057-2025-15-3s2-1.1-14>

**Цитирование:** Федянин М.Ю., Гладков О.А., Гордеев С.С. и соавт. Рак ободочной кишки, ректосигмоидного соединения и прямой кишки. Клинические рекомендации RUSSCO, часть 1.1. Злокачественные опухоли 2025;15(3s2):310–372.

# РАК ОБОДОЧНОЙ КИШКИ, РЕКТОСИГМОИДНОГО СОЕДИНЕНИЯ И ПРЯМОЙ КИШКИ

*В данном разделе указаны критерии оценки клинической значимости применения дорогостоящей противоопухолевой лекарственной терапии в соответствии со шкалой, разработанной экспертной группой (см. стр. 7). В тексте они обозначены, как магнитуда клинической значимости (МКЗ).*

**Коллектив авторов:** Федянин М.Ю., Гладков О.А., Гордеев С.С., Карачун А.М., Козлов Н.А., Мамедли З.З., Рыков И.В., Трякин А.А., Цуканов А.С., Черных М.В.

**Ключевые слова:** рак ободочной кишки, рак ректосигмоидного соединения, рак прямой кишки, химиотерапия, таргетная терапия, метастазэктомия

## 1. КЛАССИФИКАЦИЯ И ОПРЕДЕЛЕНИЕ СТАДИИ

### 1.1. Международная гистологическая классификация (ВОЗ, 2019)

#### Эпителиальные опухоли

- Доброкачественные опухоли
  - a. 8211/0 Тубулярная аденома
  - b. 8261/0 Ворсинчатая аденома
  - c. 8263/0 Тубулярно-ворсинчатая аденома
  - d. 8220/0 Аденоматозный полип
  - e. 8213/0 Зубчатая дисплазия
- Интраэпителиальная неоплазия (дисплазия), связанная с хроническими воспалительными заболеваниями кишечника
  - a. 8148/2 Железистая интраэпителиальная неоплазия высокой степени
  - b. 8148/0 Железистая интраэпителиальная неоплазия низкой степени

- Рак
  - a. 8140/3 Аденокарцинома БДУ<sup>1</sup>
  - b. 8213/3 Зубчатая аденокарцинома<sup>2</sup>
  - c. 8262/3 Аденомоподобная аденокарцинома<sup>3</sup>
  - d. 8265/3 Микропапиллярная аденокарцинома
  - e. 8480/3 Муцинозная (слизистая) аденокарцинома<sup>4</sup>
  - f. 8490/3 Рак с диффузным типом роста<sup>5</sup>
  - g. 8490/3 Перстневидно-клеточный рак<sup>6</sup>
  - h. 8560/3 Железисто-плоскоклеточный рак
  - i. 8510/3 Медуллярный рак<sup>7</sup>
  - j. 8220/3 Недифференцированный рак БДУ<sup>8</sup>
  - k. 8033/3 Рак с саркоматоидным компонентом<sup>9</sup>
  - l. 8240/3 Нейроэндокринная опухоль БДУ
  - m. 8240/3 Нейроэндокринная опухоль G1
  - n. 8249/3 Нейроэндокринная опухоль G2
  - o. 8249/3 Нейроэндокринная опухоль G3

<sup>1</sup> Аденокарцинома кишечного типа, без дополнительного уточнения. По степени дифференцировки (и соответствующей степени злокачественности) опухоли делятся на высокодифференцированные/G1 (96–100% эпителиальных элементов инвазивной опухоли представлено железистыми структурами), умеренно-дифференцированные/G2 (50–95% эпителиальных элементов инвазивной опухоли представлено железистыми структурами), низкодифференцированные/G3 (0–49% эпителиальных элементов инвазивной опухоли представлено железистыми структурами).

<sup>2</sup> При правосторонней локализации опухоль часто ассоциирована с MSI.

<sup>3</sup> Нозологическая единица впервые введена комитетом IARC/WHO в МКБ-О в 2019 г.

<sup>4</sup> Диагноз устанавливается, если > 50% объема опухоли представлено внеклеточной слизью, допустимо наличие перстневидно-клеточных элементов (< 50% всех клеток инвазивной опухоли). Оценка степени дифференцировки аналогична таковой при типичной аденокарциноме. При правосторонней локализации опухоль часто ассоциирована с MSI.

<sup>5</sup> Опухоль всегда соответствует G3.

<sup>6</sup> Диагноз устанавливается, если > 50% клеток опухоли представлено перстневидно-клеточными элементами. Опухоль всегда соответствует G3. При правосторонней локализации опухоль часто ассоциирована с MSI.

<sup>7</sup> Опухоль всегда соответствует G3. При правосторонней локализации опухоль часто ассоциирована с MSI.

<sup>8</sup> Является диагнозом исключения; устанавливается только по результатам дополнительных исследований (иммуногистохимического, электронной микроскопии).

<sup>9</sup> Нозологическая единица впервые введена комитетом IARC/WHO в МКБ-О в 2019 г. Является диагнозом исключения, соответствует G3–G4.



- р. 8246/3 Нейроэндокринный рак БДУ<sup>1</sup>
- q. 8041/3 Мелкоклеточный рак
- г. 8013/3 Крупноклеточный нейроэндокринный рак
- с. 8154/3 Смешанное нейроэндокринно-ненейроэндокринное новообразование<sup>2</sup>.

Согласно Классификации ВОЗ (2019) гистологическая градация аденокарциномы/рака (исключая нейроэндокринные новообразования) толстой кишки:

- становится 2-ступенчатой вместо ранее используемой 4-ступенчатой: низкая степень злокачественности (включает карциномы G1–G2), высокая степень злокачественности (включает карциномы G3–G4);
- основана на подсчете доли железистых структур в инвазивной опухоли (с игнорированием мелких кластеров и отдельных клеток инвазивного фронта);
- в случае неоднородного строения опухоли оценка осуществляется по наименее дифференцированному компоненту (с игнорированием мелких кластеров и отдельных клеток инвазивного фронта);
- в целях преемственности рекомендуется временно указывать оба показателя, например, аденокарцинома низкой степени злокачественности (G2).

## 1.2. СТАДИРОВАНИЕ

### 1.2.1. Стадирование рака толстой кишки по системе TNM-8 (2017)

Символ Т имеет следующие градации:

TX — недостаточно данных для оценки первичной опухоли;

Tis — преинвазивный рак (интраэпителиальная инвазия или инвазия собственной пластинки слизистой оболочки);

T1 — опухоль распространяется в подслизистый слой стенки кишки;

T2 — опухоль распространяется на мышечный слой;

T3 — врастание в субсерозу или перитонизированную околокишечную клетчатку. В отношении опухолей, расположенных в верхнеампулярном отделе прямой кишки и ректосигмоидном отделе ободочной кишки (покрытых брюшиной), символ T3 обозначает распространение до субсерозы (опухоли не прорастают в серозную оболочку).

<sup>1</sup> Диагноз устанавливается только по результатам по результатам дополнительных исследований (иммуногистохимического, электронной микроскопии).

<sup>2</sup> Диагноз устанавливается только по результатам дополнительных исследований: смешанное нейроэндокринно-ненейроэндокринное новообразование является диморфным раком, сочетающим компоненты аденокарциномы и нейроэндокринного рака/опухоли (доля любого компонента должна составлять не менее 30%).

- T4 — опухоль прорастает в окружающие органы и ткани или прорастание висцеральной брюшины;
- T4a — прорастание в висцеральную брюшину;
- T4b — прорастание в другие органы и структуры.

Символ N указывает на наличие или отсутствие метастазов в регионарных лимфатических узлах.

- NX — недостаточно данных для оценки регионарных лимфатических узлов;
- N0 — поражения регионарных лимфатических узлов нет;
- N1 — метастазы в 1–3 (включительно) регионарных лимфатических узлах;
- N1a — метастазы в 1 регионарном лимфатическом узле;
- N1b — метастазы в 2–3 лимфатических узлах;
- N1c — диссемины в брыжейке без поражения регионарных лимфатических узлов;
- N2 — метастазы более чем в 3 регионарных лимфатических узлах;
- N2a — поражено 4–6 лимфатических узлов;
- N2b — поражено 7 и более лимфатических узлов.

Символ M характеризует наличие или отсутствие отдаленных метастазов.

- M0 — отдаленных метастазов нет;
- M1 — наличие отдаленных метастазов;
- M1a — наличие отдаленных метастазов в 1 органе;
- M1b — наличие отдаленных метастазов более чем в 1 органе;
- M1c — метастазы по брюшине.

Группировка по стадиям представлена в табл. 1.

Таблица 1. Стадии рака толстой кишки

Стадия	T	N	M
0	is	0	0
I	1, 2	0	0
II	3, 4	0	0
IIA	3	0	0
IIB	4a	0	0
IIC	4b	0	0
III	Любая	1, 2	0
IIIA	1, 2	1	0
	1	2a	0

Стадия	T	N	M
IIIB	3, 4a	1	0
	2, 3	2a	0
IIIC	4b	1, 2a, 2b	0
	4a	2a	0
	3, 4a	2b	0
IV	Любая	Любая	1
IVa	Любая	Любая	1a
IVb	Любая	Любая	1b
IVc	Любая	Любая	1c

Определение регионарных лимфатических узлов в зависимости от локализации опухоли представлено в табл. 2.

**Таблица 2.** Регионарные лимфатические узлы в зависимости от локализации первичной опухоли в ободочной кишке

Локализация опухоли	Регионарные лимфатические узлы
Аппендикулярный отросток	Вдоль <i>a. ileocolica</i>
Слепая кишка	Вдоль <i>a. ileocolica</i> , <i>a. colica dextra</i>
Восходящая ободочная кишка	Вдоль <i>a. ileocolica</i> , <i>a. colica dextra</i> , <i>a. colica media</i>
Печеночный изгиб ободочной кишки	Вдоль <i>a. colica dextra</i> , <i>a. colica media</i>
Поперечная ободочная кишка	Вдоль <i>a. colica dextra</i> , <i>a. colica media</i> , <i>a. colica sinistra</i> , <i>a. mesenterica inferior</i>
Селезеночный изгиб ободочной кишки	Вдоль <i>a. colica media</i> , <i>a. colica sinistra</i> , <i>a. mesenterica inferior</i>
Нисходящая ободочная кишка	Вдоль <i>a. colica sinistra</i> , <i>a. mesenterica inferior</i>
Сигмовидная кишка	Вдоль <i>aa. sigmoideae</i> , <i>a. colica sinistra</i> , <i>a. rectalis superior</i> , <i>a. mesenterica inferior</i>
Прямая кишка	Вдоль <i>a. rectalis superior</i> , <i>a. mesenterica inferior</i> , <i>a. iliaca interna</i> , <i>a. obturatoria</i> , мезоректальные лимфоузлы

1.2.2. Стадирование по Kikuchi раннего рака толстой кишки

При планировании местного иссечения рака толстой кишки T1 предлагается детальное стадирование заболевания на основании данных МРТ и УЗ-колоноскопии по нижеследующим критериям.

- T1sm1 — глубина инвазии подслизистого слоя до 1/3;
- T1sm2 — умеренная глубина инвазии подслизистого слоя — до 2/3;
- T1sm3 — полная инвазия опухолью всего подслизистого слоя.

Окончательное стадирование проводится по результатам гистологического исследования после удаления опухоли. Стадирование по Kikuchi или Haggitt возможно только при наличии в удаленном макропрепарате мышечного слоя кишечной стенки

### 1.2.3. Стадирование по Haggitt малигнизированных полипов ободочной кишки

Для определения тактики лечения малигнизированных полипов ободочной кишки предлагается стадирование по результатам морфологического исследования.

Уровень 0 — отсутствие инвазивной карциномы.

Уровень I — инвазия в «головку» полипа.

Уровень II — инвазия в «шейку» полипа.

Уровень III — инвазия в «ножку» полипа.

Уровень IV — инвазия в «основание» полипа.

Уровни I–III соответствуют T1sm1, а уровень IV может соответствовать T1sm1–T1sm3.

### 1.2.4. МРТ-подклассификация T3 рака прямой кишки

Для персонализации показаний к предоперационному лечению T3 рака прямой кишки используется основанная на данных МРТ дополнительная классификация:

T3a — инвазия в мезоректальную клетчатку менее 1 мм.

T3b — инвазия в мезоректальную клетчатку 1–5 мм.

T3c — инвазия в мезоректальную клетчатку 5–15 мм.

T3d — инвазия в мезоректальную клетчатку более 15 мм.

## 2. ДИАГНОСТИКА

Диагноз рака ободочной кишки, ректосигмоидного соединения, прямой кишки основывается на данных осмотра, результатах инструментальных методов обследования и патоморфологическом заключении.

### 2.1. Жалобы и анамнез

Необходимо проводить сбор жалоб и анамнеза у пациента с целью выявления факторов, которые могут повлиять на выбор тактики лечения. У 3–5% больных раком толстой кишки развитие заболевания связано с наличием известных наследственных синдромов. Наиболее распространённые — синдром Линча, семейный аденоматоз толстой кишки и MUTYH-ассоциированный полипоз, редкие гамартонные полипозные синдромы. В связи с этим у всех больных колоректальным раком рекомендуется собрать семейный анамнез и проанализировать его на соответствие критериям Amsterdam II, Bethesda и критериев НМИЦ колопроктологии им. А.Н. Рыжих (приложение А). При соответствии анамнеза пациента

критериям Amsterdam II, НМИЦ колопроктологии имени А.Н. Рыжих или рекомендациям Bethesda целесообразно провести исследование его опухолевого образца на наличие дефицита белков системы репарации неспаренных оснований иммуногистохимическим (ИГХ) методом, а при обнаружении данного дефекта в дальнейшем провести секвенирование соответствующего (только одного) гена системы MMR для поиска наследственного патогенного варианта. Если же у пациента проводится поиск микросателлитной нестабильности в образце опухоли, и она обнаруживается, а возможности провести исследование дефицита белков системы репарации неспаренных оснований ИГХ методом — нет, то необходимо провести секвенирование всех 4 генов системы MMR. Если при секвенировании генов MMR патогенный вариант не обнаружен, то желателен поиск крупных вставок/делеций методом MLPA. В случае, когда пациент не соответствует указанным критериям, но в его образце обнаружена микросателлитная нестабильность/дефицит белков системы репарации неспаренных оснований, возможно рассмотреть дальнейшее исследование генов системы MMR

## 2.2. Физикальное обследование

Рекомендуется тщательный физикальный осмотр, включающий пальцевое ректальное исследование, а также оценку нутритивного статуса.

## 2.3. Лабораторная диагностика

Рекомендуется выполнять: развернутые клинический и биохимический анализы крови, онкомаркер РЭА, исследование свёртывающей системы крови, анализ мочи.

## 2.4. Инструментальная диагностика

- Тотальная колоноскопия с биопсией — наиболее информативный метод исследования при раке толстой кишки, позволяющий непосредственно визуализировать опухоль, определить её размеры, локализацию и макроскопический тип, оценить угрозу осложнений (кровотечение, перфорация), а также получить материал для морфологического исследования. Для получения достаточного количества материала требуется выполнить несколько (3–5) биопсий стандартными эндоскопическими щипцами. План лечения не следует составлять до получения данных биопсии. При подслизистом инфильтративном росте опухоли возможен ложноотрицательный результат, что требует повторной глубокой биопсии. Чувствительность и специфичность метода возрастает при использовании современных технологий эндоскопической визуализации (увеличительной эндоскопии, узкоспектральной эндоскопии, хромоэндоскопии, флуоресцентной диагностики). Если тотальная колоноскопия не была выполнена на дооперационном этапе, ее необходимо провести в течение 3–6 мес. после резекции ободочной кишки. При выявлении полипов толстой кишки предпочтительно выполнять их удаление до

плановой резекции ободочной кишки. При невозможности санации полипов до резекции кишки — должны быть задокументированы рекомендации по их удалению в течение 6 месяцев после операции.

- Ирригоскопия или КТ-брюшной полости с детальной оценкой состояния толстой кишки — при невозможности выполнения тотальной колоноскопии. В 4–5 % случаев встречаются синхронные образования, которые могут быть пропущены при пальпаторной ревизии на операции. Поэтому полное обследование толстой кишки рекомендуется выполнять всем пациентам до хирургического лечения, при технической невозможности — не позднее 3 мес. после хирургического лечения.
- КТ органов брюшной полости с внутривенным контрастированием. При раке ободочной кишки обязательно наличие описания локализации и степени распространения первичной опухоли. Для небольших образований, которые не видны на КТ-изображениях, факт невозможности их визуализации должен быть письменно констатирован.
- КТ органов грудной клетки.
- ЭКГ.
- УЗ-колоноскопия при планировании местного иссечения T1sm1 и ворсинчатых опухолей ободочной кишки.
- МРТ органов брюшной полости с в/в контрастированием выполняется при планировании резекции печени в случаях, когда КТ не позволяет в полной мере высказаться о распространенности процесса в печени. Для оценки резектабельности метастазов колоректального рака в печени предпочтительна МРТ органов брюшной полости с внутривенным контрастированием. У пациентов с противопоказаниями к использованию внутривенного контрастирования возможно выполнение МРТ в режиме DWI. МРТ позволяет у 10–20 % пациентов выявить не определяемые по данным УЗИ метастазы и сократить количество эксплоративных операций и операций в объеме R2. Пациентам с противопоказаниями к проведению МРТ рекомендуется выполнение КТ с внутривенным контрастированием или ПЭТ-КТ. МРТ обладает наиболее высокой чувствительностью по сравнению с другими диагностическими методами, в особенности, в отношении метастазов размером < 1 см. Не допускается планирование резекции метастазов на основании только данных УЗИ печени или КТ без внутривенного контрастирования.
- При опухолях ректосигмоидного перехода необходимо выполнение МРТ или КТ с внутривенным контрастированием малого таза. Выполнение МРТ малого таза предпочтительнее, так как позволяет осуществить более детальную предоперационную оценку местного распространения опухолевого процесса.
- При раке прямой кишки — МРТ малого таза для первичного стадирования и после предоперационного лечения. позволяет определить локализацию, протяженность, глубину инвазии опухоли, оценить состояние регионарных лимфатических узлов. Современные режимы МРТ с использованием диффузно-взвешенных изображений



могут повысить информативность проводимого исследования. Внутривенное контрастирование не повышает информативность оценки распространённости опухоли. Окончательное принятие решение о тактике лечения больных раком прямой кишки возможно только по результатам МРТ-исследования. В протоколе заключения МРТ малого таза при раке прямой кишки у всех пациентов с целью оптимального составления плана лечения рекомендуется указывать следующую информацию:

- вертикальный размер опухоли;
- расстояние от нижнего края опухоли до анодермальной линии и до пубо-ректальной петли (зубчатой линии);
- измеренное вдоль кишечной стенки, наличие опухолевой инвазии за пределы кишечной стенки, глубину инвазии в стенку прямой кишки/за её пределы;
- минимальное расстояние от края опухоли до мезоректальной фасции;
- наличие инвазии брюшины;
- количество и размеры лимфатических узлов параректальной клетчатки с МР-признаками злокачественного поражения;
- наличие венозной инвазии;
- количество и размеры экстрафасциальных лимфатических узлов с МР-признаками злокачественного поражения;
- для рака нижеампулярного отдела прямой кишки — наличие инвазии внутреннего сфинктера/межсфинктерного пространства/наружного сфинктера/мышц, поднимающих задний проход;
- для пациентов, получавших предоперационное лечение — наличие и доля фиброза в структуре опухоли в соответствии с классификацией MR-TRG.
- Остеосцинтиграфия или ПЭТ-КТ с <sup>18</sup>ФДГ — при подозрении на метастатическое поражение костей скелета.
- Биопсия под контролем УЗИ/КТ — при подозрении на метастазы по данным КТ или МРТ в случаях, когда их подтверждение принципиально меняет тактику лечения.
- ПЭТ-КТ с <sup>18</sup>ФДГ — при подозрении на метастазы по данным КТ или МРТ в случаях, когда их подтверждение принципиально меняет тактику лечения. В то же время мета-анализ рандомизированных исследований по определению необходимости выполнения ПЭТ-КТ для исключения экстрапеченочных метастазов при решении вопроса о необходимости метастазэктомии печени показал, что данный метод обследования меняет тактику лечения лишь у 8 % пациентов и не влияет на общую выживаемость.
- Лапароскопия с цитологическим исследованием смывов с брюшины при резектабельных стадиях болезни — при подозрении на диссеминацию опухоли по брюшине.
- МРТ головного мозга с в/в контрастированием — при подозрении на метастатическое поражение головного мозга.
- Подготовка к хирургическому лечению с целью оценки функционального статуса по показаниям включает дополнительное обследование: ЭхоКГ, холтеровское монито-

рирование сердечной деятельности, исследование ФВД, УЗИ сосудов шеи и нижних конечностей, консультации кардиолога, эндокринолога, невропатолога и т. п.

- При локализации опухоли по данным колоноскопии в ректосигмоидном отделе толстой кишки или дистальной трети сигмовидной кишки рекомендовано выполнение ригидной ретоскопии с целью исключения расположения опухоли в прямой кишке. При колоноскопии точность определения расстояния от анокутанной линии до нижнего полюса опухоли является низкой. При локализации опухоли в пределах 15 см от анокутанной линии рекомендуется устанавливать диагноз «рак прямой кишки» вне зависимости от данных колоноскопии и использовать Клинические рекомендации Минздрава РФ по лечению рака прямой кишки.\*

## 2.5. Иная диагностика

- Рекомендуется выполнить анализ опухолевого материала на наличие микросателлитной нестабильности/дефицита белков системы репарации неспаренных оснований при II и III стадии болезни, а также при местнораспространенном раке толстой кишки до начала лечения, что может повлиять на выбор (нео) адьювантного лечения.
- Если диагностированы отдаленные метастазы, необходимо выполнять анализ опухолевого материала на наличие соматической мутации генов семейства *RAS* (экзонов 2–4 гена *KRAS* и экзонов 2–3 гена *NRAS*), с указанием мутации (приложение Б), гена *BRAF*, с указанием мутации (приложение В), на микросателлитную нестабильность/дефицит белков системы репарации неспаренных оснований, экспрессии или амплификации *HER2/neu*, что может повлиять на выбор таргетного агента в лечении метастатического процесса.
- Если мутации в генах *KRAS*, *NRAS*, *BRAF* определялись методом ПЦР и их не было обнаружено, то возможно рассмотреть проведение дальнейшего генетического поиска методом секвенирования, что может дополнительно выявить альтерации у 14–17% пациентов за счет выявления редких мутаций в этих генах, не входящих в спектр анализируемых ПЦР, а также мутаций с низкой частотой альтернативного аллеля (частота альтернативного аллеля 1%) и анализа дополнительных генов, ассоциированных с резистентностью к цетуксимабу или панитумумабу (тесты по гиперселекции). Молекулярно-генетический анализ возможно выполнять как на биопсийном материале опухоли, так и в циркулирующей опухолевой ДНК как методом ПЦР, так и секвенированием следующего поколения. При невозможности выполнения анализа на оптимальный спектр мутаций в генах *RAS*, необходимо рассмотреть возможность обращения в референсный центр.
- При метастатическом раке толстой кишки с микросателлитно нестабильным фенотипом и отсутствием мутации в гене *BRAF* возможно определение транслокаций генов *NTRK*, *ROS1*, *ALK*, *RET* в связи с относительно высоким шансом их наличия

В отсутствии микросателлитной нестабильности при метастатическом раке возможно рассмотреть определение соматических мутаций в генах *POLD1* и *POLE*, при этом в заключении необходимо указывать только клинически значимые.

- При выявлении мутации в гене *KRAS* G12C, возможно, определение биаллельных мутаций в гене *MUTYH* с целью рассмотрения назначения иммунотерапии при метастатическом заболевании.
- У пациентов после радикального хирургического лечения при раке прямой кишки pTNM I–III стадии или ободочной кишки pTNM II–III стадии у пациентов от 18 до 80 лет возможно рассмотреть определение мутационного статуса гена *PIK3CA/PIK3R1/PTEN* методом секвенирования, что может повлиять на назначение ацетилсалициловой кислоты с целью вторичной профилактики.
- Пациентам, которым планируется проведение химиотерапии с включением фторпиримидинов, возможно рассмотреть определение 4 основных вариантов гена *DPYD*: с. 1905 + 1G > A (rs3918290), с. 2846A > T (rs67376798), с. 1679T > G (rs55886062) и с. 1236G > A (rs56038477), ассоциированных с токсичностью данного класса препаратов (приложение Г). Однако редкость гомозиготных вариантов данных полиморфизмов не позволяет назначать данный анализ в рутинной практике всем пациентам. При этом наличие гетерозиготных мутаций не всегда является отражением клинически значимого дефицита фермента дигидропиримидиндегидрогеназы. Пациентам, которым планируется проведение химиотерапии с включением иринотекана, возможно рассмотреть определение вариантов гена *UGT1A1*, ассоциированных с токсичностью данного класса препаратов (приложение Д).
- Генетическое тестирование для исключения наследственных ассоциированных с развитием опухолей синдромов рекомендуется в следующих случаях:
  - подозрение на синдром Линча — секвенирование генов *MLH1*, *MSH2*, *MSH6* и *PMS2* и поиск крупных делеций/вставок методом MLPA;
  - при соответствии пациента критериям Amsterdam II (приложение А), НМИЦ колопроктологии им. А.Н. Рыжих или рекомендациям Bethesda (приложение А) и (или) наличии в его опухолевом образце MSI/dMMR;
  - подозрение на семейный аденоматоз — секвенирование гена *APC* и поиск крупных делеций/вставок методом MLPA;
  - при наличии у пациента более 100 полипов кишечника или
  - при наличии у пациента родственника 1 линии с установленным диагнозом семейного аденоматоза толстой кишки (при наличии родственника с выявленным патогенным вариантом гена *APC*);
  - подозрение на наличие аттенуированной формы семейного аденоматоза (от 20 до 100 полипов) — секвенирование гена *APC*. *MUTYH*-ассоциированный полипоз — секвенирование гена *MUTYH* — пациенты, у которых выявлено более 20 полипов толстой кишки, но с отрицательным анализом на патогенный вариант *APC*;

- пациенты, у которых в семье прослеживается рецессивное наследование семейного аденоматоза;
- пациенты, у которых полипы выявляются в более позднем возрасте (34–44 лет).

За исключением *MUTYH*-ассоциированного полипоза, синдрома Блума и *NTHL1*-ассоциированного полипоза, остальные наследственные синдромы, связанные с развитием колоректального рака, носят аутосомно-доминантный характер. При наличии яркого семейного анамнеза злокачественных заболеваний пациентам с исключенными семейным аденоматозным полипозом и синдромом Линча показана консультация генетика для потенциального выявления более редких заболеваний: синдромов Пейтца–Егерса, Ли–Фраумени, Блума, Коудена, ювенильного полипоза, олигодонтии и колоректального рака, *NTHL1*-ассоциированного полипоза, *POLD1* и *POLE*-ассоциированных полипозов, *PTEN*-гамартонных опухолевых синдромов (<https://www.insight-group.org/syndromes/>). Учитывая разнообразие наследственных синдромов и сложность их диагностики наиболее оптимальным является применение мультигенных панелей NGS или полноэкзомного секвенирования. При наличии сегментарного поражения толстой кишки множественными полипами необходимо проводить дифференциальную диагностику с воспалительными полипами на фоне язвенного колита.

- Рекомендуется проводить гистологическое исследование хирургически удаленного опухолевого препарата, при этом в морфологическом заключении рекомендуется отразить следующие параметры:
  - расстояние до проксимального и дистального краев резекции;
  - размеры опухоли;
  - наличие или отсутствие перфорации опухоли,
  - наличие иных новообразований;
  - гистологический тип опухоли (согласно Классификации ВОЗ редакции 2019 года);
  - степень злокачественности опухоли (низкая, высокая);
  - pT;
  - pN (с указанием общего числа исследованных и пораженных лимфатических узлов);
  - наличие в периколлярной жировой ткани изолированных опухолевых депозитов без предсуществующих структур лимфатического узла (иначе следует отнести к метастазу), сосудистых структур (иначе следует относить к сосудистой инвазии) или нервов (иначе следует относить к периневральной инвазии);
  - наличие поражения проксимального края резекции (отрицательный результат также должен быть констатирован);
  - наличие поражения дистального края резекции (отрицательный результат также должен быть констатирован);
  - наличие поражения циркулярного края резекции (отрицательный результат также должен быть констатирован);



- для рака прямой кишки — макроскопически оценить объем выполненной хирургом диссекции регионарной клетчатки в пределах мезоректальной фасции (согласно методике P. Quirke): TME-G1/G2/G3;
- при микроскопическом исследовании указать расстояние в миллиметрах от ближайшего фокуса опухоли (первичный очаг или депозит или метастаз) до маркированного красителем циркулярного края резекции (согласно методике P. Quirke);
- наличие интрамуральной и экстрамуральной сосудистой инвазии (отрицательный результат также должен быть констатирован);
- наличие перинеуральной инвазии (отрицательный результат также должен быть констатирован);
- гистологическая градация инвазивного фронта опухоли (tumor-budding) по 3-ступенчатой схеме, в соответствии с градацией International Tumor Budding Consensus Conference (2016);
- гистологические признаки, значимо ассоциированные с MSI (зубчатая, перстневидноклеточная, муцинозная и медуллярная аденокарцинома, интра- и пери-туморальная лимфоидная инфильтрация, правосторонняя локализация опухоли);
- при наличии предшествующей неоадьювантной терапии указать степень регрессии опухоли и название использованной шкалы по оценке регрессии опухоли (предпочтительно использование шкал Mandard или Ryan);
- для малигнизированных полипов на широком основании при инвазии в пределах подслизистого слоя (pT1) дополнительно указывать глубину инвазии по Kikuchi;
- для малигнизированных полипов на ножке при инвазии в пределах подслизистого слоя (pT1) дополнительно указывать глубину инвазии по Haggitt;
- в малигнизированных полипах при невозможности оценки инвазии по Haggitt и Kikuchi может быть указано только наличие или отсутствие поражения границ резекции.

### 3. ЛЕЧЕНИЕ

Хирургическое вмешательство является основным методом радикального лечения больных раком толстой кишки, за исключением плоскоклеточного рака прямой кишки. Лечение плоскоклеточного рака прямой кишки проводится в соответствии с принципами, описанными в Клинических рекомендациях Минздрава РФ по лечению плоскоклеточного рака анального канала. Данный вариант рака прямой кишки — редкое заболевание. Несмотря на локализацию вне анального канала, эта опухоль имеет высокую чувствительность к химиолучевой терапии, и локализованные формы заболевания могут быть излечены без применения хирургического этапа лечения.

Алгоритмы выбора тактики лечения в различных клинических ситуациях представлены в схемах 1–8.

### 3.1. Особенности лечения рака прямой кишки I–III стадий

**3.1.1.** У всех пациентов с полипами толстой кишки без признаков малигнизации при технической возможности должно быть выполнено их эндоскопическое удаление. Перед удалением полипов размерами 1 см и более должна быть выполнена биопсия и исключена малигнизация. Биопсия должна браться как с поверхности, так и из зоны ножки полипа. Даже в полипах размерами менее 5 мм у 1,5% — 7,7% пациентов могут присутствовать фокусы злокачественного роста. Более высока вероятность малигнизации для проксимально расположенных полипов, а также у пациентов с множественными полипами толстой кишки. Единичные дистально расположенные полипы размерами менее 5 мм имеют минимальный риск злокачественной трансформации. Риск озлокачествления пропорционален размеру полипа и составляет 3–15,9% для полипов размерами 5–20 мм и 7–19,3% — для полипов размерами более 20 мм. После полипэктомии всем пациентам должно быть рекомендовано наблюдение. Периодичность наблюдения зависит от числа и размера полипов, наличия установленных наследственных синдромов. При одновременном наличии рака толстой кишки и полипов ободочной кишки удаление полипов предпочтительно выполнять до хирургии толстой кишки (учитывая вероятность неявки пациента для выполнения полипэктомии после операции). При невозможности санации полипов до резекции кишки — должны быть задокументированы рекомендации по их удалению в течение 6 месяцев после операции. Крупные (более 1 см) полипы прямой кишки предпочтительно удалять методом трансанальной эндоскопической операции (ТЭО) или эндоскопической резекции с диссекцией в подслизистом слое.

**3.1.2.** Основными показаниями к проведению предоперационного лечения являются локализация опухоли < 5 см от наружного края анального канала, поражение циркулярной границы резекции (по данным МРТ малого таза), поражение регионарных лимфатических узлов (по данным МРТ малого таза). Алгоритм выбора предоперационного лечения представлен на рис. 1. Выбор предпочтительного режима лечения в различных клинических ситуациях разобран в отдельных тезисах ниже.

- В условиях специализированных клиник с высоким потоком пациентов (не менее 20 резекций прямой кишки на хирурга в год) по решению мультидисциплинарной команды возможно проведение хирургического лечения без предоперационной лучевой/химиолучевой терапии всем больным раком верхнеампулярного отдела прямой кишки и больным раком среднеампулярного отдела прямой кишки cT1–3bN0–1M0 без поражения циркулярной границы резекции.
- При условии функциональной переносимости как курс ЛТ 5 × 5 Гр, так и ХЛТ возможно сочетать с проведением тотальной неоадьювантной терапии (TNT). Под TNT подразумевается проведение не менее 3–4 месяцев ХТ, что равно-

сильно 6–8 курсам по схеме FOLFOX или 4–6 курсам XELOX до или после ЛТ. Предпочтительно проведение консолидирующей ХТ. При этом проведение консолидирующей ХТ не должно служить причиной отсрочки хирургического этапа лечения более 20 недель после завершения ЛТ или ХЛТ. Проведение ЛТ 5 × 5 Гр рекомендуется сочетать только с проведением консолидирующей ХТ, т. к. другие варианты TNT в сочетании с данным режимом ЛТ в проспективных исследованиях мало изучены. Хирургическое вмешательство после любого варианта проведения ЛТ и ХЛТ, вне тотальной неоадьювантной терапии, должно быть выполнено не ранее 7 недель и не позднее 18 недель после завершения облучения.

- Проведение ЛТ или ХЛТ при верхнеампулярном РПК исходно не рекомендуется. В случае показаний к проведению предоперационного лечения, предпочтение отдается проведению предоперационной химиотерапии — 6 курсов по схеме FOLFOX или 4 курса по схеме XELOX. ХЛТ следует проводить только пациентам, у которых отмечен рост первичной опухоли на фоне НАХТ (любое увеличение опухоли по данным МРТ малого таза или отсутствие уменьшения более, чем на 20% опухоли после 12 недель химиотерапии). Предоперационная ЛТ или ХЛТ может быть рассмотрена у пациентов с верхнеампулярным РПК при CRM + за счёт первичной опухоли.
- При среднеампулярном или нижеампулярном РПК без поражения циркулярной границы резекции (CRM-) cT3c–T4a и/или cN + возможно рассмотреть, как проведение предоперационной химиотерапии — 6 курсов по схеме FOLFOX или 4 курса по схеме XELOX с последующей оценкой эффекта лечения — определение необходимости проведения ХЛТ или проведение курса ЛТ 5 × 5 Гр с консолидирующей ХТ и операцией не позже 20 недель с момента завершения ЛТ. Первый подход может быть предпочтителен для молодых пациентов, для которых актуально сохранение репродуктивной функции.
- При нижеампулярном РПК cT2–4b и/или cN + и среднеампулярном РПК CRM + предпочтение следует отдавать проведению ХЛТ с TNT. Срок выполнения хирургического вмешательства также не должен превышать 20 недель с момента завершения ХЛТ.
- При верхнеампулярном РПК с резектабельными/условно-резектабельными метастазами не рекомендуется рассматривать проведение ЛТ или ХЛТ на дооперационном этапе. Решение о предоперационном лечении в первую очередь зависит от размера, локализации и количества метастатических очагов.
- При среднеампулярном cN + и/или cT3c–T4a и нижеампулярном cT2–4b и/или cN + РПК с резектабельными/условно-резектабельными мтс предпочтение следует отдавать проведению ЛТ 5 × 5 Гр с консолидирующей ХТ. Проведение ХЛТ может быть рассмотрено только у пациентов, у которых метастазы локализованы только в тазовых лимфатических узлах и могут войти в зону облучения, у пациентов с cT4b и резектабельными очагами в печени, у пациентов с нижеампулярным РПК и резектабельными метастазами в печени, когда проведение ХЛТ может

значительно повлиять на вероятность сфинктеро- или органосохраняющего лечения и значимо снизить риск локальных рецидивов (клинически T4a/b, клинически N2, экстрамуральной венозной инвазией, вовлечением мезоректальной фасции), после проведения системного противоопухолевого лечения.

Тем не менее во всех клинических ситуациях решение о проведении лучевой терапии больным метастатическим раком прямой кишки принимается индивидуально, с учётом прогноза заболевания, наличия симптомов со стороны первичной опухоли. Рекомендуется использование следующих режимов лучевой и химиолучевой терапии при раке прямой кишки:

- 1) курс дистанционной конформной лучевой терапии. РОД на первичную опухоль и зону регионарного метастазирования РОД 5 Гр, 5 фракций до СОД 25 Гр в течение 5 последовательных дней или
- 2) курс дистанционной конформной лучевой терапии в комбинации с химиотерапией фторпиримидинами. Лучевая терапия РОД 1,8–2 Гр, СОД 44 Гр на зоны регионарного метастазирования. СОД 50–54 Гр на первичную опухоль. Лечение ежедневно, 5 раз в неделю, фотонами 6–18 МэВ.

Объём облучения на зону регионарного метастазирования должен включать пресакральные, параректальные, obturatorные, внутренние подвздошные, нижние брыжеечные лимфоузлы. Начинается дистанционная лучевая терапия с объемного 3D — планирования и выполняется по технологии конформной лучевой терапии. Предлучевая топометрическая подготовка включает в себя выполнение КТ и МРТ исследований, на основании чего формируется план облучения. Точность воспроизведения условий лучевой терапии контролируется с помощью системы портальной визуализации. Возможно проведение лучевой терапии на протонных ускорителях энергией 70–250 МэВ с использованием протонных комплексов.

Возможные варианты химиотерапии в режимах химиолучевой терапии представлены в табл. 3.

**Таблица 3.** Режимы фторпиримидинов, применяемые в одновременной химиолучевой терапии рака прямой кишки

Схема химиотерапии	Препарат	Доза	Путь введения	Дни приема	Длительность цикла, дни	Количество циклов
1	Непрерывная инфузия 5-фторурацила в/в непрерывно	225 мг/м <sup>2</sup>		5 (в дни лучевой терапии) или 7 дней в неделю в зависимости от переносимости	на протяжении всей лучевой терапии	на протяжении всей лучевой терапии
2	Капецитабин	825 мг/м <sup>2</sup> 2 раза в сутки	Внутрь			



Схема химиотерапии	Препарат	Доза	Путь введения	Дни приема	Длительность цикла, дни	Количество циклов
3	Болюсная инфузия 5-фторурацила	400 мг/м <sup>2</sup>	Внутривенно	Дни 1–4, недели 1 и 5	1–4 день	2 цикла
	Болюсная инфузия Кальция фолината	20 мг/м <sup>2</sup>	Внутривенно	Дни 1–4, недели 1 и 5	1–4 день	
4	Кальция фолината	400 мг/м <sup>2</sup>	Внутривенно	1 раз в 2 недели	1 день	3 цикла
	Болюсная инфузия 5-фторурацила	400 мг/м <sup>2</sup>	Внутривенно	1 раз в 2 недели	1 день	
	Пролонгированная инфузия 5-фторурацила	2400 мг/м <sup>2</sup>	Внутривенно	1 раз в 2 недели	48 часовая инфузия с 1 дня	

Проведение послеоперационной ХЛТ не рекомендовано. У пациентов с высоким риском локального рецидива, включая R1, предпочтение следует отдавать раннему началу адъювантной химиотерапии и активному мониторингу с регулярным проведением МРТ малого таза, решение же вопроса о проведении лучевой терапии может проводиться в индивидуальном порядке и после завершения химиотерапевтического этапа.

**3.1.3.** При локализованном раке прямой кишки (T1sm3–2–3bN0–1M0 раке ниже- и среднеампулярного отделов прямой кишки) в условиях специализированных клиник с высоким потоком пациентов (не менее 20 резекций прямой кишки на хирурга в год) при достижении полного клинического ответа при проведении предоперационной терапии с включением лучевого компонента, возможно использование активной выжидательной тактики. Больным локализованным раком прямой кишки, которым показано выполнение операций в объёме низкой передней резекции прямой кишки или брюшно-промежностной экстирпации прямой кишки, потенциально связанных со значительным снижением качества жизни, в условиях специализированных клиник с высоким потоком пациентов (не менее 20 резекций прямой кишки на хирурга в год) возможно проведение радикального курса химиолучевой терапии (СОД не менее 50 Гр) с последующей возможной химиотерапией по схеме XELOX или FOLFOX в течение 16–18 недель и с возможностью наблюдения в случае полного клинического ответа. У значительного числа больных возможно достичь стойкого полного клинического ответа на лечение. Условиями для проведения данной тактики лечения являются:

- полное информированное согласие пациента с указанием возможных осложнений химиолучевой терапии и альтернативных вариантов лечения;

- возможность явки пациента на контрольные обследования не реже 4 раз в год в течение не менее чем 3-х лет после завершения химиолучевой терапии. Письменное согласие пациента на проведение контрольных обследований с необходимой регулярностью.

Данная стратегия применима только в условиях НМИЦ, крупных федеральных центров или центров с большим опытом лечения рака прямой кишки, т. к. связана с рядом дополнительных рисков для пациентов, требует наличия мультидисциплинарной команды специалистов, включающей хирурга-онколога, врача-эндоскописта, специалиста в области МРТ диагностики опухолей малого таза, лучевого терапевта, химиотерапевта, имеющих опыт ведения пациентов с тактикой наблюдения. Во время каждого контрольного обследования пациенту должны быть выполнены: пальцевое исследование прямой кишки, МРТ малого таза, видеоректоскопия.

При исходной возможности выполнения операции в объеме передней резекции прямой кишки с парциальной мезоректумэктомией, связанной с меньшим риском снижения качества жизни, использование тактики наблюдения не оправдано и может рассматриваться только у пациентов с объективными противопоказаниями или крайне высоким риском проведения радикального хирургического лечения.

**3.1.4.** При местнораспространенном раке прямой кишки (cT3–4N0–2M0, при раке нижнеампулярного отдела — cT2–4N0–2M0) с MSI/dMMR с целью достижения полного клинического эффекта рекомендуется рассматривать проведение 27 недель терапии анти-PD-антителами в монотерапии или комбинации ипилимумаба с ниволумабом в качестве альтернативы другим видам предоперационного лечения. При достижении полного клинического ответа возможно рассмотрение вопроса об отказе от хирургического лечения.

**3.1.5.** При исходно нерезектабельном раке прямой кишки (T4bN0–2M0) рекомендуется проведение мелкофракционной дистанционной конформной лучевой терапии в комбинации с химиотерапией фторпиримидинами и последующей повторной оценкой резектабельности в условиях специализированных учреждений. Рекомендуется эскалация доз лучевой терапии до СОД не менее 54 Гр на первичную опухоль. При технической доступности использования линейных ускорителей в режиме многопольного облучения с защитой окружающих тканей IMRT, VMAT СОД может быть увеличена до 58 Гр. При отсутствии осложнений 3–4 степени рекомендуется проведение химиотерапии по схеме XELOX, FOLFOX во время интервала до хирургического лечения. Через 10–12 недель после окончания курса ХЛТ повторно выполняется МРТ малого таза, оценивается операбельность опухоли. Если резектабельность опухоли не достигнута, допустимо продолжение химиотерапии с последующей МРТ малого таза для оценки эффекта. Дальнейшие варианты лечения включают попытку радикального хирургического лечения, паллиативное хирургическое лечение, паллиативную лекарственную терапию. В случае осложненного течения со стороны первичной опухоли (кровотечение, непроходимость, наличие связанных с опухолью свищей), перед ХЛТ необходимо рассмотреть

вопрос о колостомии/стентировании прямой кишки. У пациентов старческого возраста с тяжёлыми сопутствующими заболеваниями допустимо проведение дистанционной конформной лучевой терапии РОД 5 Гр, СОД 25 Гр в течение 5 последовательных дней с пролонгированным интервалом (6–14 недель) до оценки эффекта и решения вопроса о проведении хирургического вмешательства. С целью увеличения шанса резектабельности после химиолучевой терапии возможно проведение системной химиотерапии.

- 3.1.6.** При рецидиве рака прямой кишки рекомендовано проведение предоперационной дистанционной конформной лучевой терапии РОД 2 Гр, СОД 44 Гр на зону регионарного метастазирования, СОД 54–58 Гр на зону рецидива на фоне фторпиридинов (в случае, если лучевая терапия не проводилась ранее), затем рассмотреть возможность повторного хирургического лечения, при невозможности проведения повторного хирургического лечения рекомендована системная химиотерапия. Операцию выполняют через 10–12 недель после ЛТ. В случае невозможности проведения лучевой терапии и выполнения хирургического вмешательства проводят паллиативную химиотерапию. Даже если пациенту ранее проводилась лучевая терапия, необходимо рассмотреть вопрос о возможности дополнительного облучения или локального стереотаксического лучевого воздействия при технической возможности. Конкретная схема и дозы повторных курсов лучевой терапии определяются индивидуально, т. к. возможность проведения повторного лечения зависит от большого количества факторов, включая использованное во время первого курса лучевой терапии оборудование, особенности выбранного во время первичного лечения объёма облучения и сроков после завершения последнего курса лучевой терапии. Не всем пациентам возможно проведение повторных курсов лучевой терапии. Проведение повторных курсов лучевой терапии с СОД менее 30 Гр нецелесообразно.

### **3.2. Особенности лечения больных раком ободочной кишки и ректосигмоидного перехода**

- 3.2.1.** При раннем раке ободочной кишки 0–I стадии (Tis–T1sm1N0M0) рекомендуется рассмотреть возможность органосохраняющих и функционально-щадящих способов лечения (эндоскопическая резекция слизистой с диссекцией в подслизистом слое) с высокой эффективностью.

При определении тактики лечения следует учитывать факторы прогноза. Предпочтение следует отдавать методике эндоскопической подслизистой диссекции.

#### **Факторы негативного прогноза**

- $\geq G3$ ,
- поражение краев резекции,
- лимфатическая, сосудистая или периневральная инвазия,
- IV уровень инвазии (вовлечение подслизистой оболочки толстой кишки),  $> pT1sm1$ .

Эндоскопическая резекция слизистой оболочки допускается при инвазивных формах рака ободочной кишки (уровни I–III по классификации Haggitt) при отсутствии факторов негативного прогноза. Выявление по данным биопсии низкой степени дифференцировки опухоли и/или определение при эндоскопическом исследовании уровня IV по классификации Haggitt и/или глубины инвазии pT1sm1 (при эндоУЗИ) является абсолютным противопоказанием к выполнению эндоскопической резекции слизистой оболочки (требуется удаление сегмента кишки). Наличие инвазивного рака в полипах на широком основании ( $\geq$  T1sm1) приравнивается к уровню IV по классификации Haggitt и требует резекции соответствующего участка ободочной кишки.

Остальные факторы негативного прогноза (поражение краев резекции, лимфатическая, сосудистая, периневральная инвазия) определяются после эндоскопической резекции. При их выявлении осуществляют дополнительную резекцию соответствующего сегмента кишки. Адьювантная терапия не проводится.

**3.2.2.** При резектабельном местно-распространенном раке ободочной кишки II стадии (T4N0M0) или III стадии (T3–4N1–2M0) левосторонней локализации и отсутствии MSI/dMMR возможно рассмотреть проведение в течение 6–12 недель химиотерапии по схеме FOLFOX или XELOX при отсутствии абсолютных противопоказаний и невозможности проведения на 1-м этапе хирургического лечения. Проведение неоадьювантной химиотерапии снижает риск резекции других органов при стадии T4b, в отдельных исследованиях увеличивает выживаемость без признаков болезни, при этом не рекомендуется добавление таргетных препаратов или интенсификация режима лечения до FOLFOXIRI. При резектабельном местно-распространенном раке ободочной кишки II стадии (T4N0M0) или III стадии (T3–4N1–2M0) независимо от локализации, при наличии MSI/dMMR возможно рассмотреть проведение в течение 12–27 недель терапии пембролизумабом или ниволумабом или прогалимабом или комбинацией ипилимумаба и ниволумаба при отсутствии абсолютных противопоказаний и/или невозможности проведения на 1-м этапе хирургического лечения.

**3.2.3.** При нерезектабельном раке ободочной кишки (T4bN0–2M0) при невозможности хирургического лечения в объёме R0–1 операции возможны только при высоком риске развития кишечной непроходимости и ограничиваются формированием обходных анастомозов/колостомы/илеостомы. Перед решением вопроса о нерезектабельности необходимо обсуждение с использованием телемедицины со специализированным федеральным центром или НМИЦ. В дальнейшем пациентам показана противоопухолевая лекарственная терапия по принципам лечения метастатического колоректального рака.

**3.2.4.** При функционально неоперабельном раке толстой кишки (на фоне тяжелой сопутствующей патологии) рекомендуется проведение паллиативного противоопухолевого лекарственного лечения либо симптоматической терапии (см. раздел 3.5). Возможно стентирование опухоли или формирование разгрузочной кишечной стомы, если риск, связанный с проведением операции, превышает риск, связанный с прогрессированием

онкологического заболевания. Решение о наличии противопоказаний к хирургическому лечению может приниматься только на консилиуме с участием хирурга, терапевта, анестезиолога, реаниматолога.

- 3.2.5.** При местном рецидиве рака ободочной кишки рекомендовано рассмотреть возможность повторного хирургического лечения, при невозможности проведения повторного хирургического лечения рекомендована системная ХТ (см. раздел 3.5). В сложных клинических случаях выбор лечебной тактики определяют на мультидисциплинарном консилиуме с участием хирурга-колопроктолога, гепатохирурга, лучевого терапевта и химиотерапевта на основании результатов дооперационного обследования с определением клинической стадии заболевания.

### 3.3. Хирургическое лечение

- 3.3.1.** Перед операцией у всех больных необходимо получить информированное согласие на проведение хирургического вмешательства и формирование колостомы (даже если это не предполагается в плане операции).
- 3.3.2.** При технической доступности и наличии квалифицированной бригады хирургов рекомендуется проводить хирургическое лечение рака толстой кишки лапароскопическим доступом. Лапароскопические резекции имеют ряд преимуществ, включая раннюю реабилитацию пациентов, снижение частоты развития и выраженности спаечного процесса, меньшее использование опиоидных анальгетиков, снижение сроков госпитализации, меньший риск развития послеоперационных грыж и лучший косметический результат операции. По своей онкологической эффективности лапароскопические операции по поводу рака прямой кишки не уступают открытым вмешательствам, однако, требуют соответствующей подготовки хирургической бригады. При раке ободочной кишки диссекция должна осуществляться вдоль эмбриональных (фасциальных) слоев со стремлением к обеспечению целостности фасции мезоколона. Возможно использование роботической хирургической технологии.
- 3.3.3.** При раке прямой кишки рекомендуется при наличии противопоказаний к формированию первичного анастомоза выполнять обструктивную резекцию с формированием концевой колостомы (операция Гартмана). Рассматриваются следующие стандартные объёмы оперативных вмешательств у больных раком прямой кишки: передняя резекция прямой кишки, низкая передняя резекция прямой кишки, брюшно-анальная резекция прямой кишки, операция Гартмана, брюшно-промежностная экстирпация прямой кишки. Мобилизация прямой кишки должна выполняться только острым путём (в том числе с использованием электрохирургических и ультразвуковых инструментов высокой энергии) с соблюдением принципов тотальной или частичной мезоректумэктомии (необходимо удаление мезоректума не менее 5 см дистальнее опухоли) с сохранением тазовых вегетативных нервов. Формирование колоректального анастомоза предпочти-

тельно делать с использованием циркулярного сшивающего аппарата, для пересечения кишки — использовать линейно-режущие сшивающие аппараты. При распространении опухоли за пределы мезоректальной фасции показано экстрафасциальное удаление прямой кишки. При выполнении мультивисцеральных резекций для рассечения тканей предпочтительно использовать электрохирургические и ультразвуковые инструменты с целью уменьшения кровопотери. Дистальная граница резекции должна составлять не менее 2 см по стенке кишки и не менее 5 см по мезоректальной клетчатке из-за риска ретроградного лимфогенного метастазирования. Нижняя брыжеечная артерия должна быть лигирована непосредственно у места отхождения от аорты либо непосредственно ниже уровня отхождения левой ободочной артерии, перевязка нижней брыжеечной вены — ниже тела поджелудочной железы, что позволяет мобилизовать левые отделы ободочной кишки (при необходимости с полной мобилизацией селезеночного изгиба) для формирования колоректального анастомоза без натяжения. Допустима перевязка нижней брыжеечной вены на том же уровне, что и нижней брыжеечной артерии. При этом следует при технической возможности сохранять преаортальное и нижнее брыжеечное вегетативные нервные сплетения. Мобилизацию прямой кишки следует производить в межфасциальном пространстве с сохранением (при отсутствии опухолевого поражения) правого и левого подчревных нервов, тазовых сплетений и внутренних нервов. Рутинное выполнение расширенной аорто-подвздошно-тазовой лимфодиссекции не рекомендуется. При выполнении тотальной мезоректумэктомии (локализация опухоли ниже 10 см от края ануса) и формировании низкого колоректального анастомоза рекомендуется формировать превентивную коло- или илеостому. После тотальной мезоректумэктомии операция может завершаться формированием тазового толстокишечного резервуара или анастомоза «бок-в-конец» для улучшения функциональных результатов лечения.

- 3.3.4.** Выполнение экстралеваторной экстирпации прямой кишки показано пациентам с подтверждённым МРТ врастанием опухоли в мышцы тазового дна.
- 3.3.5.** Рекомендуется у пациентов с кишечной непроходимостью, а также со свищами, вызванными раком прямой кишки, ограничивать хирургическое лечение формированием двустольной трансверзо- или сигмостомы с целью проведения последующего комбинированного лечения. Рекомендуется формировать трансверзостому если во время основной операции планируется формирование анастомоза. Рекомендуется формировать сигмостому если наиболее вероятный объём операции — брюшно-промежностная экстирпация прямой кишки.
- 3.3.6.** У пациентов с некупируемым консервативно клинически значимым кровотечением и/или перфорацией с развитием перитонита, вызванными раком прямой кишки, показано на первом этапе выполнение оперативного вмешательства с соблюдением принципов тотальной мезоректумэктомии. При других осложнениях опухолевого процесса предпочтение следует отдавать формированию временной или постоянной кишечной стомы.

Выполнение на первом этапе хирургических вмешательств с удалением первичной опухоли возможно только в отдельных случаях по решению онкологического консилиума с участием хирурга-онколога, лучевого терапевта, химиотерапевта и документированным обоснованием невозможности проведения предоперационного лечения. В отдельных случаях, при условии наличия в клинике должного опыта и оборудования, разрешение непроходимости возможно путём стентирования с последующей подготовкой пациента к плановому хирургическому или комбинированному лечению.

**3.3.7.** При раннем раке прямой кишки 0–I стадии (Tis–T1sm1–sm2N0M0) рекомендуется выполнять хирургическое лечение методом трансанального полнослойного эндоскопического удаления опухоли или эндоскопической подслизистой диссекции. Особенность — благоприятный прогноз (5-летняя выживаемость более 90%) и возможность применения органосохранных и функционально-щадящих способов лечения с высокой эффективностью. При отсутствии в клинике оборудования для выполнения трансанального эндоскопического удаления опухоли или опыта выполнения эндоскопической подслизистой диссекции показано направление пациента в специализированный центр, где возможно проведение необходимого лечения.

Показания к проведению органосохранного лечения:

- размеры опухоли < 3 см,
- поражение не более 30% окружности кишки,
- подвижность образования,
- умеренно- или высокодифференцированная аденокарцинома,
- перстневидноклеточный рак,
- степень почкования опухоли (tumor budding) 2–3.

Трансанальная эндоскопическая резекция (ТЕО, ТЕМ, ТАМIS) должна сопровождаться полнослойным иссечением стенки кишки с прилежащей мезоректальной клетчаткой. При выявлении после морфологического исследования удалённой трансанально опухоли факторов негативного прогноза выполняется стандартная операция с тотальной мезоректумэктомией (ТМЭ).

#### **Факторы негативного прогноза**

- стадия  $\geq$  pT1sm3,
- поражение краёв резекции,
- сосудистая или перинеуральная инвазия;
- низкодифференцированная или слизистая аденокарцинома.

**3.3.8.** Эндоскопическое лечение раннего рака ободочной кишки рекомендуется выполнять:

- при тубулярно-ворсинчатых аденомах с тяжёлой степенью дисплазии эпителия;
- при аденокарциномах с инвазией в пределах слизистого слоя по данным УЗИ/МРТ;
- при умеренной или высокой степени дифференцировки аденокарцином.

**Противопоказания:**

- низкодифференцированная или слизистая аденокарцинома;
- лимфоваскулярная инвазия;
- стадия > pT1sm1;
- поражение краёв резекции.

**Возможные варианты:**

- эндоскопическая полипэктомия;
- эндоскопическая подслизистая резекция.

Наиболее частые осложнения — болевой синдром, кровотечение, перфорация. Следует учитывать, что при гистологическом исследовании препаратов эндоскопически резецированного раннего рака ободочной кишки будет выявляться часть пациентов, которым потребуются проведение резекции соответствующего участка толстой кишки. Не рекомендуется рутинная механическая подготовка кишечника, которая, согласно данным соответствующих исследований, не влияет на частоту осложнений, однако она может выполняться, но на усмотрение оперирующего хирурга.

**3.4. Общие принципы хирургии при раке ободочной кишки**

При проведении хирургического лечения по поводу рака ободочной кишки рекомендуется соблюдение края резекции  $\geq 10$  см от опухоли при операциях по поводу рака ободочной кишки,  $\geq 5$  см — при операциях по поводу рака дистальной трети сигмовидной кишки и ректосигмоидного отдела толстой кишки. Необходимо учитывать тот факт, что объем оперативного вмешательства не должен различаться при экстренном и плановом хирургическом лечении рака ободочной кишки, поэтому объем оперативного вмешательства по экстренным показаниям определяется индивидуально. Если соблюдение онкологических принципов вмешательства невозможно (вследствие отсутствия технической возможности, квалификации, наличия изменений органов брюшной полости на фоне острой хирургической патологии), а также если из-за тяжести состояния пациента высок риск выполнения расширенной операции, рекомендуется проводить симптоматическую операцию (формирование кишечной стомы или обходного анастомоза) с последующим направлением пациента на плановое хирургическое лечение в специализированную клинику. При локализации опухоли в слепой, восходящей ободочной кишке, печеночном изгибе ободочной кишки, проксимальной трети поперечной ободочной кишки допустимо формирование первичного анастомоза. При проведении экстренного хирургического лечения по поводу рака левых отделов толстой кишки рекомендуется выполнение операций Микулича, типа Гартмана. Допустимо формирование первичного анастомоза после декомпрессии кишки.



### 3.5. Химиотерапия

#### 3.5.1. Адьювантная химиотерапия

При раке ободочной кишки, ректосигмоидного перехода, а также при раке прямой кишки без предшествующего неoadьювантного лечения адьювантная ХТ рекомендуется пациентам с рТ4N0 или рТ1–4N+, а также может рекомендоваться пациентам с рТ3N0M0 с факторами негативного прогноза (низкая степень дифференцировки, высокая степень злокачественности, наличие лимфоваскулярной/периневральной инвазии, R+, операция в условиях кишечной непроходимости/перитонита/перфорации, операция с неадекватным объемом лимфодиссекции — изучено менее 12–20 лимфоузлов, tumor-budding (BD3), уровне РЭА > 5 нг/мл до операции или > 2,35 нг/мл после операции, наличие позитивных смывов с брюшины или наличии циркулирующей опухолевой ДНК после операции).

При II стадии болезни в случае наличии информации о выявлении в послеоперационном периоде циркулирующей опухолевой ДНК (определенной, методом, доказавшем в проспективном исследовании свое прогностическое значение) рекомендуется рассмотреть назначение адьювантной химиотерапии — 4–8 курсов по схемеXELOX или 12 курсов по схеме FOLFOX. При отсутствии в послеоперационном периоде циркулирующей опухолевой ДНК в плазме крови при II стадии (Т3N0M0 с клиническими факторами риска) или при III стадии (рТ1–3N1M0) болезни возможно рассмотреть наблюдение.

При рТ3N0M0 рака ободочной кишки с единственным фактором негативного прогноза при неизвестном уровне MSI/dMMR или микросателлитной стабильности (MSS) рекомендуется проведение адьювантной химиотерапии фторпиримидинами в монорежиме в течение 6 мес (которые можно применять в различных вариантах: инфузионный (режим de Gramont) или перорально (капецитабин) (табл. 4) или по схеме XELOX в течение 3 мес.

При MSI/dMMR в случае рТ3N0M0 (при лимфоваскулярной инвазии и/или G3) рекомендуется наблюдение.

При MSI/dMMR в случае рТ3N0M0 (при изучении менее 12 лимфоузлов (данных по риску прогрессирования при изучении менее 20 лимфоузлов не представлено в литературе), наличии периневральной инвазии, R1-резекции) рекомендуется адьювантная химиотерапия по схеме XELOX в течение 3 мес.

При MSS/pMMR в случае рТ3N0M0 и при сочетании с 2 и более неблагоприятными факторами прогноза рекомендуется адьювантная химиотерапия по схеме XELOX в течение 3 мес. или по схеме FOLFOX в течение 6 мес.

При рТ4N0M0 и рТ1–3N1M0 рака ободочной кишки вне зависимости от уровня MSI рекомендуется проведение адьювантной химиотерапии по схеме XELOX в течение 3 мес. или по схеме FOLFOX в течение 6 мес.

При Т4N1M0 или рТ1–4N2M0 при MSS/pMMR рекомендуется проведение 6 мес. адьювантной ХТ по схеме XELOX/FOLFOX. Абсолютные различия 5-летней общей выживаемости между 3 и 6 месяцами адьювантной химиотерапии при III стадии болезни не превышают 1%. Поэтому даже при неблагоприятном прогнозе при неудовлетворительной переносимости

терапии возможно ограничиться 4 курсами терапии XELOX или продолжить терапию в виде монотерапии фторпиримидинами суммарно до 6 месяцев, после обсуждения с пациентом.

При раке прямой кишки в случаях предоперационного химиолучевого лечения назначение адъювантной химиотерапии основано на результатах патоморфологического исследования. При урТ3–4N0 или урТ1–4N+ проводится адъювантная химиотерапия по схеме XELOX или FOLFOX, суммарно до 6 месяцев терапии (включая и длительность предоперационного лечения). При урТ1–2N0 проводится адъювантная химиотерапия фторпиримидинами в монорежиме до 6 месяцев (в случае отсутствия MSI/dMRR в опухоли) или 3 месяца комбинацией XELOX. При урТ0N0 адъювантная химиотерапия не проводится или может быть проведена фторпиримидинами в монорежиме.

При проведении неоадъювантной химиотерапии в течение менее 18 недель лечения, проведение дополнительной адъювантной химиотерапии суммарно до 6 месяцев лечения определяется в индивидуальном порядке, так как четких данных об эффективности такого подхода нет.

Оптимальными схемами адъювантного лечения являются режимы FOLFOX или XELOX. Комбинация оксалиплатина со струйным фторурацилом (режим FLOX) обладает схожей эффективностью, но сопряжена с высокой гастроинтестинальной токсичностью (является вариантом выбора при развитии кардиотоксичности при применении капецитабина или длительных инфузий фторурацила) (табл. 5).

При развитии в процессе химиотерапии симптомов полинейропатии 2 степени рекомендуется отмена оксалиплатина и продолжение монотерапии фторпиримидинами.

В адъювантной терапии колоректального рака не должны применяться иринотекан и таргетные препараты, в частности, бевацизумаб и цетуксимаб, панитумумаб, афлиберцепт, рамуцирумаб, регорафениб.

В случае Т4N0–2M0 или рТ1–3N1–2M0, а также после метастазэктомии по поводу рака толстой кишки, ассоциированного с MSI/dMMR, в отсутствии предоперационного назначения иммунотерапии, возможно рассмотреть проведение адъювантного лечения по схеме FOLFOX с атезолизумабом или FOLFOX с ниволумабом или XELOX с пембролизумабом в течение 3–6 месяцев, с последующей монотерапией анти-PD(L)-1-антителами до года; при невозможности назначения химиотерапии, возможно рассмотреть монотерапию анти-PD(L)-1-антителами до года.

Оптимальный срок начала адъювантной химиотерапии терапии — в течение 28 дней с момента оперативного лечения в случае отсутствия послеоперационных осложнений. При увеличении данного срока > 2 мес. проведение адъювантной химиотерапии малоэффективно. Если адъювантное лечение не было начато в течение 3–4 месяцев, при отсутствии признаков прогрессирования пациент остается под динамическим наблюдением.

При выявлении в опухоли мутации в гене *PIK3CA/PIK3R1/PTEN* при раке прямой кишки рTNM I–III стадии или ободочной кишки рTNM II–III стадии у пациентов от 18 до 80 лет, в адъювантном назначении возможно рассмотреть назначение ацетилсалициловой кислоты в дозе 160 мг в сутки в течение 3 лет (при недоступности данной дозировки, возможно

рассмотреть дозу 150 мг в сутки), что по результатам рандомизированного исследования ALASCCA снижает абсолютный риск прогрессирования в течение 3 лет на 6,4–9,1%.

**Таблица 4.** Режимы на основе фторпиримидинов, рекомендуемые в адъювантном лечении колоректального рака

Режим	Схема
Модифицированный режим de Gramont	<ul style="list-style-type: none"> <li>Кальция фолинат 400 мг/м<sup>2</sup> в/в в течение 2 часов с последующим болюсом 5-фторурацила 400 мг/м<sup>2</sup> и с последующей 46-часовой инфузией 5-фторурацила 2400 мг/м<sup>2</sup> (по 1200 мг/м<sup>2</sup>/сут.).</li> <li>Начало очередного курса — на 15 день</li> </ul>
Капецитабин	<ul style="list-style-type: none"> <li>Капецитабин 2000 мг/м<sup>2</sup>/сут. внутрь в 1–14-й дни.</li> <li>Начало очередного курса — на 22-й день. При развитии токсичности доза может быть редуцирована</li> </ul>

**Таблица 5.** Режимы с включением оксалиплатина и фторпиримидинов, рекомендуемые в адъювантном и паллиативном лечении колоректального рака

FOLFOX	<ul style="list-style-type: none"> <li>Оксалиплатин 85 мг/м<sup>2</sup> в виде 2-часовой инфузии в 1-й день, кальция фолинат 400 мг/м<sup>2</sup> в/в в течение 2 ч с последующим болюсным введением 5-фторурацила 400 мг/м<sup>2</sup> в/в струйно и 46-часовой инфузией 5-фторурацила 2400 мг/м<sup>2</sup> (по 1200 мг/м<sup>2</sup> в сутки).</li> <li>Начало очередного курса на 15-й день</li> </ul>
XELOX	<ul style="list-style-type: none"> <li>Оксалиплатин 130 мг/м<sup>2</sup> в 1-й день, капецитабин 2000 мг/м<sup>2</sup> в сутки в 1–14-й дни.</li> <li>Начало очередного курса на 22-й день</li> </ul>
FLOX	<ul style="list-style-type: none"> <li>Оксалиплатин 85 мг/м<sup>2</sup> в течение 2 ч (1, 15 и 29-й дни каждого цикла) + кальция фолинат 20 мг/м<sup>2</sup> в/в струйно с последующим болюсным введением 5-фторурацила 500 мг/м<sup>2</sup> ежедневно в течение 6 недель с последующим 2-недельным перерывом</li> </ul>
FLOX (Nordic)	<ul style="list-style-type: none"> <li>Оксалиплатин в дозе 85 мг/м<sup>2</sup> в/в в течение 2 ч 1 день + кальция фолинат в дозе 60 мг/м<sup>2</sup> в/в струйно с последующим болюсным введением 5-фторурацила в дозе 500 мг/м<sup>2</sup> в 1 и 2 дни.</li> <li>Начало очередного курса — на 15 день</li> </ul>
FOLFOX + атезолизумаб	<ul style="list-style-type: none"> <li>Оксалиплатин 85 мг/м<sup>2</sup> в виде 2-часовой инфузии в 1-й день, кальция фолинат 400 мг/м<sup>2</sup> в/в в течение 2 ч с последующим болюсным введением 5-фторурацила 400 мг/м<sup>2</sup> в/в струйно и 46-часовой инфузией 5-фторурацила 2400 мг/м<sup>2</sup> (по 1200 мг/м<sup>2</sup> в сутки), атезолизумаб 840 мг в/в капельно 1-й день.</li> <li>Начало очередного курса на 15-й день</li> </ul>

### 3.6. Общие принципы лечения генерализованного рака толстой кишки

При генерализованном раке толстой кишки с резектабельными/потенциально резектабельными синхронными метастазами в печени или лёгких (M1a) рекомендуется при исходной возможности выполнения R0-резекции, а также при переходе метастатического поражения этих органов в резектабельное состояние в процессе химиотерапии проводить

хирургические вмешательства в объёме резекции органов с метастазами в объёме R0. Это определяет необходимость обсуждения плана лечения всех больных с изолированным метастатическим поражением печени/лёгких на долечебном этапе совместно с торакальными хирургами/хирургами, специализирующимися на хирургии печени. Тактика лечения зависит от исходной резектабельности метастатических очагов. Наилучших результатов возможно добиться при достижении R0 края резекции ( $\geq 1$  мм). Операцию в объёме R0 необходимо выполнять, как только метастазы станут резектабельными. Пролонгация химиотерапии может приводить к повышению частоты токсических поражений печени, а также к «исчезновению» части метастазов, которое затрудняет их идентификацию хирургом во время резекции. При наличии симптомной первичной опухоли (при угрозе кишечной непроходимости или кровотечения) на 1-м этапе проводится хирургическое удаление первичной опухоли с лимфодиссекцией. В качестве альтернативы или дополнения хирургическому лечению, может рассматриваться термическая абляция и/или стереотаксическое лучевое воздействие. Выбор метода локального лечения должен определяться на мультидисциплинарном консилиуме. Внутриаартериальная химиотерапия остается экспериментальным методом и не рекомендована к рутинному применению в 1-й линии терапии.

При исходно резектабельных метастатических очагах рекомендуется хирургическое удаление метастазов, при этом, в случае функциональной переносимости, предпочтение отдаётся одномоментным хирургическим вмешательствам.

При исходно резектабельных синхронных метастатических очагах после успешного проведения резекции в объёме R0 или R1 рекомендуется проведение адъювантной химиотерапии (6 мес. лечения по схеме FOLFOX, XELOX, применение фторпиримидинов в монорежиме). Хотя эффективность ее в отношении общей выживаемости ограничена. Альтернативой немедленному хирургическому лечению является проведение периоперационной системной химиотерапии (FOLFOX, XELOX). Данный вариант стратегии выбирается при высоком риске прогрессирования заболевания (например, высоком риске по классификации Fong или любой другой). После 4–6 циклов выполняется одновременное или последовательное удаление метастазов и первичной опухоли, а после операции продолжается проводимая ранее химиотерапия до достижения суммарной продолжительности 6 мес. Добавление моноклональных антител к химиотерапии при резектабельных метастазах в печени не показано, так как это может ухудшить отдаленные результаты.

В случае метасинхронных резектабельных метастазах рака толстой кишки в печени или лёгких рекомендуется выполнять операцию с адъювантной химиотерапией в течение 6 мес. (FOLFOX или XELOX) или периоперационную химиотерапию FOLFOX или XELOX (в течение 3 мес. до операции и 3 мес. после нее), если ранее адъювантная химиотерапия не проводилась или с момента ее окончания прошло более 12 мес. В случае, если с даты завершения адъювантной химиотерапии по поводу резектабельной стадии прошло менее 12 месяцев, после резекции метастазов можно оставить пациента под динамическим наблюдением. В остальном лечение проводят в соответствии с принципами, описанными выше.

При потенциально резектабельных метастатических очагах рекомендуется проведение максимально эффективной ХТ (FOLFOX, XELOX или FOLFIRI, XELIRI, FOLFOXIRI), целью которой является достижение объективного эффекта и перевод нерезектабельных метастазов в резектабельные. Оптимальной опцией для повышения резектабельности является применение «тройной» комбинации FOLFOXIRI, особенно при правосторонней локализации первичной опухоли. После 4–6 циклов выполняется повторная оценка резектабельности, при отсутствии прогрессирования — одновременное или последовательное удаление метастазов и первичной опухоли. Далее проводится адъювантная химиотерапия по программе FOLFOX или XELOX до достижения суммарной продолжительности 6 мес. (с учетом предоперационной химиотерапии). В случае прогрессирования метастатических очагов или невозможности их удаления лечение проводят в соответствии с принципами, которые указаны в пункте, описывающем лечение больных с нерезектабельными метастазами.

При потенциально резектабельных метастатических очагах в случае отсутствия мутации *RAS* и *BRAF*, отсутствии гиперэкспрессии или амплификации *HER2*, при *MSS* рекомендуется добавление к режимам химиотерапии FOLFIRI, FOLFOX или FOLFOXIRI анти-*EGFR*-МКА (цетуксимаба или панитумумаба) независимо от локализации первичной опухоли (однако наилучший ответ наблюдается в группе с левосторонней локализацией) и при наличии в клинике этих лекарственных препаратов. Комбинация FOLFOXIRI с анти-*EGFR*-антителами характеризуется большей токсичностью и, хотя не во всех исследованиях приводит к повышению частоты объективных ответов, может быть рассмотрена у отдельных пациентов в общем хорошем состоянии, левосторонней локализации первичной опухоли и и неоперабельными метастазами в отсутствии изолированного поражения печени. Наилучший ответ может наблюдаться у пациентов без нарушений в генах гиперселекции.

При потенциально резектабельных метастатических очагах при наличии мутации *RAS* или гиперэкспрессии *HER2/neu* рекомендовано добавление бевацизумаба к любому из указанных выше режимов химиотерапии независимо от локализации первичной опухоли, предпочтение отдается режиму FOLFOXIRI.

При потенциально резектабельных метастатических очагах при наличии мутации *BRAF* рекомендовано добавление бевацизумаба к любому из указанных выше режимов химиотерапии независимо от локализации первичной опухоли, предпочтение отдается режиму FOLFOXIRI или комбинации FOLFOX или FOLFIRI с энкорафенибом и анти-*EGFR* антителами (цетуксимабом или панитумумабом). При этом последний вариант демонстрирует наилучшие результаты лечения. При отсутствии доступа к энкорафенибу, возможно рассмотреть его замену на дабрафениб в комбинации с режимом FOLFOX и анти-*EGFR* антителами или рассмотреть терапию по схеме FOLFIRI с вемурафенибом и анти-*EGFR* антителами.

При потенциально резектабельных метастазах с *MSI/dMMR* возможно назначение в первой линии комбинации ниволумаба и ипилиумаба или при отсутствии мутаций в генах *RAS* — пембролизумаба в монорежиме до прогрессирования или перевода опухоли в резектабельное состояние. Также допустима комбинация режимов FOLFOX или

XELOX с ниволумабом или пембролизумабом, особенно у пациентов с неблагоприятными характеристиками (мутация *KRAS*, значительная распространенность метастатического процесса, метастазы в печени). Оптимальная продолжительность иммунотерапии после выполнения R0-резекции точно не определена, но при удовлетворительной переносимости рекомендуется на протяжении не менее 1 года с учетом предоперационного этапа.

В случае назначения таргетных препаратов после перехода метастазов в резектабельное состояние и выполнения R0-резекции метастатических очагов проводится химиотерапия до достижения суммарной продолжительности 6 мес. Анти-*EGFR* антитела, бевацизумаб и иринотекан следует в послеоперационном периоде отменить. При резекции в объеме R1—R2 возможно продолжение терапии предоперационной комбинацией химиопрепаратов и МКА до достижения суммарной продолжительности 6 мес.

Химиоэмболизация, радиоэмболизация не может быть рекомендована к применению в рутинной клинической практике. Данные подходы могут быть рассмотрены только в рамках клинических исследований.

При изолированном поражении метастазами брюшины после достижения ремиссии на фоне системной терапии в течение 4–6 месяцев, рекомендовано рассмотреть возможность удаления метастазов с брюшины.

При нерезектабельном поражении печени (доказанном на консилиуме с участием хирургов, специализирующихся на хирургии печени) с благоприятным прогнозом (возраст  $\leq 65$  лет, достигнут контроль болезни в течение не менее 3 месяцев на фоне системной противоопухолевой терапии, проведено не более 3 линий лечения, функциональный статус по шкале ECOG 0–1, дикий тип гена *BRAF*, уровень РЭА менее 80 нг/мл или его снижение более, чем на 50% в сравнении с уровнем до начала последней линии лечения, первичная опухоль удалена, отсутствие экстрапеченочных проявлений болезни, уровень тромбоцитов более 80000 в мкл и лейкоцитов более 2500 в мкл), возможно рассмотреть трансплантацию печени.

### 3.7. Паллиативная химиотерапия

#### 3.7.1. Выбор системного противоопухолевого лечения при метастатическом раке толстой кишки

У пациентов со злокачественными опухолями толстой кишки рекомендуется проведение противоопухолевой лекарственной терапии в соответствии с общими принципами, изложенными в «Общих принципах проведения противоопухолевой лекарственной терапии» (стр. 38–53).

У пациентов с нерезектабельными метастазами и бессимптомной первичной опухолью не рекомендуется удалять первичную опухоль. По результатам трех проспективных рандомизированных исследований удаление бессимптомной первичной опухоли при нерезектабельных метастазах не улучшает ни выживаемость без прогрессирования, ни общую выживаемость, однако может ухудшать переносимость химиотерапии.

Рекомендуется у отдельных пациентов с малосимптомным процессом (ECOG 0–1) при невозможности назначения в терапии 1-й линии иринотекана или оксалиплатина назначать в качестве 1-й линии монотерапию фторпиримидинами, при необходимости с МКА, по принципам, описанным ниже (табл. 5). При прогрессировании заболевания рекомендуется рассмотреть возможность добавления к режиму оксалиплатина, а в 3-й линии — иринотекана в редуцированных дозах (табл. 6). При MSI возможно назначение в первой линии пембролизумаба в монорежиме или комбинации ипилимумаба с ниволумабом (МКЗ I-A1).

При выраженной сердечнососудистой патологии или при развитии кардиотоксичности на инфузионных режимах и пероральном приеме фторпиримидинов, в отсутствие необходимости коронарных вмешательств возможно рассматривать комбинации со струйным фторурацилом (например, режим FLOX).

Большему числу пациентов рекомендуются и другие возможные варианты 1-й линии химиотерапии — применение двойных комбинаций препаратов (FOLFOX, XELOX или XELIRI, FOLFIRI, FOLFOXIRI) (МКЗ II-A) на протяжении не менее 3–4 мес. с последующей возможной поддерживающей терапией фторпиримидинами. Терапия оксалиплатином в монорежиме малоэффективна; он должен применяться в комбинации с фторпиримидинами. Замена оксалиплатина на цисплатин или карбоплатин не эффективна. В случае дефектуры кальция фолината, возможно уменьшить дозу кальция фолината в режимах с инфузионным или струйным введением фторурацила (например, FOLFOX, FOLFIRI и FOLFOXIRI) до фиксированной дозы 50 мг в 1 день, или же вообще исключить из схем, без значимого влияния на их эффективность и переносимость.

У пациентов с клинически значимыми симптомами заболевания (ECOG 1–2) и обширной диссеминацией рекомендуется использование в 1-й линии двойных комбинаций препаратов (FOLFOX, XELOX или XELIRI, FOLFIRI) на протяжении не менее 3–4 мес. с последующей возможной поддерживающей терапией фторпиримидинами.

Если после 1-й линии терапии опухолевый процесс прогрессирует, 2-я линия терапии может быть назначена пациентам с удовлетворительным общим статусом (PS ECOG ≤ 2).

При резистентности к режиму FOLFOX (XELOX) в качестве 2-й линии обычно назначают режим FOLFIRI/XELIRI или монотерапию иринотеканом, при резистентности к иринотекану в 1-й линии в режиме FOLFIRI — FOLFOX/XELOX (см. табл. 5, 6).

Если прогрессирование заболевания наблюдается в ходе адъювантной химиотерапии или после нее, оптимальным вариантом 1-й линии терапии будет режим с применением иринотекана (FOLFIRI/XELIRI), который, по результатам поданализов рандомизированных исследований, дает лучшие результаты в сравнении с режимом FOLFOX или FOLFOXIRI.

При прогрессировании на фоне или после терапии первой линии по схеме FOLFOXIRI, оптимальным режимом 2-й линии является FOLFIRI. При хорошем соматическом статусе и отсутствии симптомов полинейропатии возможно рассмотреть и повторное назначение режима FOLFOXIRI, однако отсутствуют убедительные данные о преимуществе данного подхода по сравнению с двойными режимами.

Ослабленным пациентам (состояние по шкале ECOG > 2 баллов) рекомендуется малотоксичная монокимиотерапия фторпиримидинами при возможности в комбинации с МКА или симптоматическая терапия.

В качестве оптимального лечения к вышеперечисленным режимам рекомендуется добавление МКА (бевацизумаба, цетуксимаба или панитумумаба), что увеличивает продолжительность жизни, (при доступности соответствующих препаратов). Бевацизумаб в монотерапии малоэффективен.

Рекомендуется продолжение терапии бевацизумабом с фторпиримидинами до прогрессирования заболевания. В случае прогрессирования возможно продолжение применения бевацизумаба со сменой режима (МКЗ I-D). При этом в случае наличия мутации генов *RAS* выигрыш в общей выживаемости от продолжения бевацизумаба во II линии лечения снижается (МКЗ II-D). На сегодняшний день неизвестны клинические или молекулярные факторы, предсказывающие эффективность бевацизумаба. Наибольшую активность бевацизумаб демонстрирует в 1-й (МКЗ I-B–II-D) и 2-й линиях терапии; добавление бевацизумаба к режимам на основе оксалиплатина или иринотекана во 2-й линии лечения достоверно увеличивает продолжительность жизни, если ранее не проводилась терапия бевацизумабом (МКЗ I-C).

Во 2-й линии терапии возможно назначение других антиангиогенных моноклональных антител — афлиберцепта (МКЗ I-D) или рамуцирумаба (МКЗ I-D1), которые применяются только в сочетании с режимом FOLFIRI или иринотеканом. Также как и для бевацизумаба, назначение продолжения антиангиогенной терапии во II линии препаратами афлиберцепт или рамуцирумаб при прогрессировании на бевацизумабе в первой линии не улучшает общую выживаемости при мутации в генах *RAS* (МКЗ II-D).

В отличие от бевацизумаба моноклональные анти-*EGFR*-антитела (цетуксимаб и панитумумаб) активны как в режиме монотерапии, так и в комбинации с химиотерапией, но лишь у пациентов с отсутствием мутации *RAS* и *BRAF*, отсутствием гиперэкспрессии *HER2/neu* и *MSS/pMRR* и при локализации первичной опухоли в левых отделах толстой кишки. Наилучший ответ может наблюдаться у пациентов без нарушений в генах гиперэкспрессии.

При левосторонней локализации первичной опухоли предпочтение в комбинации с анти-*EGFR*-антителами в первой линии в случае *wtRAS/wtBRAF*, отсутствии гиперэкспрессии *her-2/neu* отдается режимам FOLFOX или FOLFIRI (МКЗ I-A при сравнении с химиотерапией и МКЗ I-B–C) при сравнении с комбинациями с бевацизумабом). При гиперэкспрессии *HER2/neu* — предпочтение отдается комбинациям химиотерапии с бевацизумабом.

Анти-*EGFR* антитела не должны применяться с капецитабином, режимами FLOX, IFL, XELOX, XELIRI. Самостоятельная активность цетуксимаба и панитумумаба позволяет рекомендовать их режиме монотерапии в качестве 3–4-й линии (МКЗ I-B1). Совместное применение бевацизумаба и анти-*EGFR*-антител ухудшает результаты лечения и не рекомендуется.

При правосторонней локализации первичной опухоли предпочтение в комбинации с бевацизумабом в первой линии отдается режиму FOLFOXIRI (МКЗ I-A).

При MSI/dMMR в первой линии возможно назначить пембролизумаб, ниволумаб, прогалимаб в монорежиме или комбинацию ипилимумаба с ниволумабом. У пациентов



с мутацией в генах *RAS* пембролизумаб в монорежиме в рамках рандомизированного исследования показал меньшую эффективность в первой линии в сравнении с пациентами без мутаций; при применении схемы ипилимумаба с ниволумабом данных тенденций отмечено не было.

Учитывая возможный риск раннего прогрессирования при применении монотерапии анти-PD-1-антителами при раке толстой кишки, у пациентов с большим объемом опухолевого поражения, возможно рассмотреть назначение комбинации режима FOLFOX/XELOX с пембролизумабом или ниволумабом или комбинацию ипилимумаба с ниволумабом.

При отсутствии прогрессирования возможно прекратить лечение после 1 года терапии анти-PD1-антителами. Аналогичные подходы, как при MSI, могут быть рассмотрены при выявлении патогенных мутаций в генах *POLD1* и *POLE* при метастатическом раке толстой кишки.

До сих пор не ясна оптимальная продолжительность 1-й и последующих линии химиотерапии. Возможные варианты длительности терапии:

1. Непрерывная терапия до прогрессирования заболевания или развития неприемлемых токсических явлений.
2. Проведение лечения на протяжении не менее 4–6 мес. с последующим наблюдением и возобновлением терапии по прежней схеме при прогрессировании.
3. Применение двойной комбинации в течение не менее 3–4 мес. с последующей поддержкой фторпиримидинами (стратегия «поддерживающей» терапии имеет преимущества перед полным прекращением лечения) — увеличивает выживаемость до прогрессирования без значимого увеличения продолжительности жизни. В случае применения комбинации химиотерапии с применением бевацизумаба поддерживающая терапия бевацизумабом и фторпиримидинами должна проводиться до появления признаков прогрессирования болезни или неприемлемой токсичности. Поддерживающая монотерапия бевацизумабом малоэффективна; при использовании комбинации химиотерапии с анти-*EGFR*-антителами также рекомендуется поддерживающая терапия комбинацией инфузий кальция фолината, фторурацила и анти-*EGFR*-антител или монотерапия антителами до прогрессирования заболевания.
4. В случае достижения контроля болезни после 8 курсов химиотерапии по схеме FOLFOX или FOLFIRI с анти-*EGFR*-антителами возможна остановка лечения с дальнейшим наблюдением и возобновлением данного режима при прогрессировании.

Аналогичные принципы назначения поддерживающей терапии и перехода под наблюдение могут быть применены при проведении 2 и последующих линий лечения.

На выживаемость пациентов влияет и последовательность назначения таргетной терапии. Так, если в первой линии терапии был бевацизумаб, то во второй линии оптимально продолжать антиангиогенную терапию даже при отсутствии мутаций в генах *RAS*

и *BRAF*, что выигрывает в показателях выживаемости в сравнении с пациентами, которым во второй линии назначали цетуксимаб или панитумумаб.

Если в первой линии был цетуксимаб или панитумумаб, во второй линии оптимально назначать схемы с включением бевацизумаба или афлиберцепта или рамуцирумаба. Продолжение цетуксимаба или панитумумаба при прогрессировании на данном классе препаратов не улучшает показатели выживаемости пациентов даже при отсутствии мутаций в генах *RAS* и *BRAF*. Исключением являются случаи, если лечение анти-*EGFR* антителами в первой линии было прекращено на фоне контроля болезни.

У пациентов с функциональным статусом по шкале ECOG 0–1 с прогрессированием заболевания при применении оксалиплатина, иринотекана и фторпиримидинов, бевацизумаба и анти-*EGFR*-антител (по показаниям) возможно назначение регорафениба (МКЗ на европейской популяции I-D). Шанс достижения длительной ремиссии при применении регорафениба низкий у пациентов с длительностью метастатической болезни менее 18 месяцев, при поражении более 2 органов метастазами, при метастатическом поражении печени, повышенном уровне ЛДГ, при функциональном статусе по шкале ECOG 2–4. При наличии перечисленных факторов регорафениб не рекомендуется назначать. Проведенные исследования показали, что возможно проводить терапию регорафенибом в режиме: 80 мг в сутки р. о. — 1-я неделя, 120 мг в сутки р. о. — 2-я неделя, 160 мг в сутки р. о. — 3-я неделя, затем 1 неделя перерыва. Эскалация дозы возможна только при удовлетворительной переносимости препарата.

В 3-й и последующих линиях терапии может быть рекомендовано повторное назначение режимов химиотерапии с или без таргетной терапии, которые были эффективны в ранее проведенных линиях лечения.

В 3-й и последующих линиях терапии может быть рекомендовано назначение препарата трифлуридина типирацила в монорежиме (МКЗ I-C1) или в комбинации с бевацизумабом (МКЗ I-A1). Последний режим значимо улучшает общую выживаемость в сравнении с монотерапией. В случае назначения монотерапии трифлуридина типирацила оптимальный портрет пациента соответствует критериям назначения регорафениба.

Во 2-й и последующих линиях терапии при гиперэкспрессии или амплификации гена *HER2/neu* в отсутствии мутаций в генах *RAS* возможно назначение комбинаций трастузумаба и лапатиниба или трастузумаба и пертузумаба.

Во 2-й и последующих линиях терапии при гиперэкспрессии *HER2/neu* 3+ и при наличии мутации в генах *RAS* или при отсутствии мутации в генах *RAS*, но при прогрессировании на комбинациях трастузумаба и лапатиниба или трастузумаба и пертузумаба может быть назначен трастузумаб дерукстекан.

Во 2-й и последующих линиях терапии при наличии в опухоли MSI/dMMR или патогенных соматических мутациях в генах *POLD1* и *POLE* возможно назначение монотерапии анти-PD1-антителами — ниволумабом, пембролизумабом, прогголимабом в монорежиме или комбинации химиотерапии и анти-PD1-антител или комбинацией ниволумаба и ипилимумаба. Последний вариант характеризуется большей частотой достижения

объективного ответа. При отсутствии прогрессирования возможно прекратить лечение после 1 года терапии анти-PD1-антителами.

При мутации в гене *BRAF* 1 и 2 класса (приложение Б, мутации в гене *BRAF* классифицируются на 3 класса, при 3 классе — тирозинкиназная активность белка практически не меняется и при данной альтерации никак не влияют на тактику лечения; при 2, и особенно 1 классе мутации значительно повышается тирозинкиназная активность, что определяет чувствительность опухоли к специфической таргетной терапии) в качестве 1-й линии при удовлетворительном состоянии пациента и при отсутствии противопоказаний рекомендуется назначать режим FOLFOXIRI или FOLFOX или XELOX в комбинации с применением МКА бевацизумаба или режим FOLFOX или FOLFIRI с энкорафенибом и анти-*EGFR* антителами (цетуксимабом или панитумумабом). При этом последний вариант демонстрирует наилучшие результаты лечения. При отсутствии доступа к энкорафенибу, возможно рассмотреть его замену на дабрафениб в комбинации с режимом FOLFOX и анти-*EGFR* антителами или рассмотреть терапию по схеме FOLFIRI с вемурафенибом и анти-*EGFR* антителами. Если невозможно назначить *BRAF* ингибиторы в первой линии, то в некоторых ретроспективных работах отмечена большая эффективность режима FOLFOXIRI с бевацизумабом при правосторонней локализации и мутации в гене *BRAF*.

При прогрессировании заболевания в ходе 1-й линии терапии при мутации в гене *BRAF* возможно назначение режима FOLFIRI с использованием афлиберцепта/бевацизумаба/рамцирумаба или комбинации анти-*EGFR*-антител с *BRAF*- +/- МЕК-ингибиторами, если они не применялись в первой линии (табл. 7). Трехкомпонентной комбинации таргетной терапии отдается предпочтение при низком функциональном статусе пациентов, поражением 2 и более органов метастазами, высоком СРБ — то есть большой опухолевой нагрузке. При невозможности назначения анти-*EGFR* антител, целесообразно рассмотреть вопрос о применении комбинации вемурафениба и кобиметиниба, что менее предпочтительно.

При сочетании мутации в гене *BRAF* 1 и 2 класса и MSI/dMMR предпочтение отдается иммунотерапии: комбинации ипилимумаба с ниволумабом или пембролизумабу, ниволумабу или пролголимабу в монорежиме.

В случае невозможности назначения химиотерапии в первой линии терапии при мутации в гене *BRAF*, 1 и 2 класса, возможно рассмотреть назначение комбинации анти-*EGFR*-антител с *BRAF*- +/- МЕК-ингибиторами.

При мутации в гене *BRAF* 3 класса лечение проводится как при диком типе гена.

Во 2-й и последующих линиях терапии при мутации в гене *KRAS* G12C возможно рассмотреть назначение комбинации соторасиба с анти-*EGFR* антителами.

Во 2-й и последующих линиях терапии в случае выявления транслокаций гена *RET* или *ALK* или *ROS1* возможно рассмотреть применение соответствующих ингибиторов — см. рекомендации по лечению немелкоклеточного рака легкого (стр. 90–132), опухолей головы и шеи (стр. 193–219).

Противоопухолевые вакцины являются экспериментальным методом лечения с не доказанной эффективностью при раке толстой кишки.

**Таблица 6.** Рекомендуемые режимы лекарственной терапии метастатического колоректального рака

Режим	Схема
Модифицированный режим de Gramont	<ul style="list-style-type: none"> <li>Кальция фолинат 400 мг/м<sup>2</sup> в/в в течение 2 часов с последующим болюсом 5-фторурацила 400 мг/м<sup>2</sup> и с последующей 46-часовой инфузией 5-фторурацила 2400 мг/м<sup>2</sup> (по 1200 мг/м<sup>2</sup>/сут.).</li> </ul> <p>Начало очередного курса — на 15-й день</p>
Капецитабин	<ul style="list-style-type: none"> <li>Капецитабин 1600–2000 мг/м<sup>2</sup>/сут. внутрь в 1–14-й дни.</li> </ul> <p>Начало очередного курса — на 22-й день. Доза может быть снижена до 1250 мг/м<sup>2</sup>/сут. внутрь в 1–14-й дни для улучшения переносимости лечения и приверженности терапии</p>
FOLFIRI	<ul style="list-style-type: none"> <li>Иринотекан 180 мг/м<sup>2</sup> в виде 90-минутной инфузии в 1-й день, кальция фолинат 400 мг/м<sup>2</sup> в/в в течение 2 ч с последующим болюсным введением 5-фторурацила 400 мг/м<sup>2</sup> в/в струйно и 46-часовой инфузией 5-фторурацила 2400 мг/м<sup>2</sup> (по 1200 мг/м<sup>2</sup> в сутки).</li> </ul> <p>Начало очередного курса на 15-й день</p>
FOLFOXIRI <sup>1</sup>	<ul style="list-style-type: none"> <li>Иринотекан 165 мг/м<sup>2</sup> в виде 90-минутной инфузии (при комбинации с анти-EGFR доза может быть снижена до 150 мг/м<sup>2</sup>) в 1-й день, оксалиплатин 85 мг/м<sup>2</sup> в виде 2-часовой инфузии в 1-й день, кальция фолинат 200 мг/м<sup>2</sup> в/в в течение 2 ч с последующей 46-часовой инфузией 5-фторурацила 2400–3200 мг/м<sup>2</sup> инфузии (при комбинации с анти-EGFR доза может быть снижена до 2400–2800 мг/м<sup>2</sup>).</li> </ul> <p>Начало очередного курса на 15-й день (возможно сочетание с ГКСФ в соответствии с инструкцией по применению)</p>
Модифицированный FOLFOX 6	<ul style="list-style-type: none"> <li>Оксалиплатин 85 мг/м<sup>2</sup> 2-часовая инфузия в 1-й день, кальция фолинат 400 мг/м<sup>2</sup> в/в в течение 2 часов с последующим болюсом 5-фторурацила 400 мг/м<sup>2</sup> в/в струйно и 46-часовой инфузией 5-фторурацила 2400 мг/м<sup>2</sup> (по 1200 мг/м<sup>2</sup>/сут.).</li> </ul> <p>Начало очередного курса — на 15-й день</p>
XELOX	<ul style="list-style-type: none"> <li>Оксалиплатин 130 мг/м<sup>2</sup> в 1-й день, капецитабин 2000 мг/м<sup>2</sup> в сутки 1–14 дни.</li> </ul> <p>Начало очередного курса — на 22-й день</p>
FLOX	<ul style="list-style-type: none"> <li>Оксалиплатин 85 мг/м<sup>2</sup> в течение 2 часов в 1-й, 15-й и 29-й дни каждого цикла + кальция фолинат 20 мг/м<sup>2</sup> в/в струйно и с последующим болюсом 5-фторурацила 500 мг/м<sup>2</sup> еженедельно в течение 6 нед. с последующим 2-недельным перерывом</li> </ul>
FLOX (Nordic)	<ul style="list-style-type: none"> <li>Оксалиплатин в дозе 85 мг/м<sup>2</sup> в/в в течение 2 ч 1 день + кальция фолинат в дозе 60 мг/м<sup>2</sup> в/в струйно с последующим болюсным введением 5-фторурацила в дозе 500 мг/м<sup>2</sup> в 1 и 2 дни.</li> </ul> <p>Начало очередного курса — на 15 день</p>
Иринотекан	<ul style="list-style-type: none"> <li>250–300 мг/м<sup>2</sup> в 1-й день.</li> </ul> <p>Начало очередного курса на 22-й день или</p> <ul style="list-style-type: none"> <li>180 мг/м<sup>2</sup> в 1 день.</li> </ul> <p>Начало курса на 15 день.</p>



Режим	Схема
XELIRI	<ul style="list-style-type: none"> <li>Иринотекан 180–200 мг/м<sup>2</sup> 90-минутная инфузия в 1-й день, капецитабин 1600–1800 мг/м<sup>2</sup> в сутки 1–14 дни.</li> </ul> <p>Начало очередного курса — на 22-й день</p>
Бевацизумаб	<ul style="list-style-type: none"> <li>7,5 мг/кг в виде 90–60–30-минутной инфузии каждые 3 недели или 5 мг/кг каждые 2 недели (в зависимости от применяемого режима химиотерапии может применяться с любым режимом химиотерапии метастатического рака толстой кишки)</li> </ul>
Афлиберцепт	<ul style="list-style-type: none"> <li>4 мг/кг в виде 1-часовой инфузии каждые 2 недели (вместе с режимом FOLFIRI во 2-й линии терапии или иринотеканом или режимом De Gramont)</li> </ul>
Цетуксимаб	<ul style="list-style-type: none"> <li>400 мг/м<sup>2</sup> в виде 1-часовой инфузии в 1-й день, далее по 250 мг/м<sup>2</sup> еженедельно (может применяться в монорежиме, в комбинации с иринотеканом, с режимами De Gramont, FOLFOX, FOLFIRI и FOLFOXIRI при метастатическом раке толстой кишки).</li> </ul> <p>Возможно назначение цетуксимаба в режиме 500 мг/м<sup>2</sup> в/в капельно 1 раз в 2 недели</p>
Панитумумаб	<ul style="list-style-type: none"> <li>6 мг/кг в виде 1-часовой инфузии каждые 2 недели (может применяться в монорежиме, в комбинации с иринотеканом, с режимами De Gramont, FOLFOX, FOLFIRI и FOLFOXIRI при метастатическом раке толстой кишки)</li> </ul>
Рамуциумаб	<ul style="list-style-type: none"> <li>8 мг/кг в виде 1-часовой инфузии каждые 2 недели (вместе с режимом FOLFIRI во 2-й линии терапии или иринотеканом или режимом De Gramont)</li> </ul>
Трифлуридин/типирацил	<ul style="list-style-type: none"> <li>35 мг/м<sup>2</sup> 2 раза в день р. о. в 1–5-й и в 8–12-й дни каждые 4 недели</li> </ul>
Трифлурилин/типирацил + бевацизумаб.	<ul style="list-style-type: none"> <li>Трифлуридин/типирацил 35 мг/м<sup>2</sup> 2 раза в день р. о. в 1–5-й и в 8–12-й дни каждые 4 недели + бевацизумаб 5 мг/кг в/в каждые 2 недели</li> </ul>
Регорафениб	<ul style="list-style-type: none"> <li>160 мг 1 раз в день р. о. в 1–21-й дни, 1 неделя перерыва или 80 мг в сутки р. о. — 1-я неделя, 120 мг в сутки р. о. — 2-я неделя, 160 мг в сутки р. о. — 3-я неделя, затем — 1 неделя перерыва.</li> </ul> <p>Эскалация дозы возможна только при удовлетворительной переносимости препарата</p>
Пембролизумаб	<ul style="list-style-type: none"> <li>200 мг в/в капельно 30 минут каждые 3 недели или 400 мг в/в каждые 6 недель (только при MSI/dMMR)</li> </ul>
Ниволумаб	<ul style="list-style-type: none"> <li>240 мг или 3 мг/кг в/в капельно 30 минут каждые 2 недели или 480 мг в/в каждые 4 недели (только при MSI/dMMR)</li> </ul>
Пролголимаб	<ul style="list-style-type: none"> <li>1 мг/кг в/в капельно 1 раз в 2 недели (только при MSI/dMMR)</li> </ul>
Ниволумаб + ипилимумаб	<ul style="list-style-type: none"> <li>Ниволумаб 3 мг/кг в/в капельно 30 минут каждые 3 недели и ипилимумаб 1 мг/кг в/в капельно 30 минут 1 раз в 3 недели (4 введения, в дальнейшем продолжается монотерапия ниволумабом в дозе 240 мг или 3 мг/кг в/в капельно 1 раз в 2 недели или 480 мг в/в капельно 1 раз в 4 недели) (во второй и последующих линиях) (только при MSI)</li> <li>или</li> <li>Ниволумаб 3 мг/кг в/в капельно 30 минут каждые 2 недели и ипилимумаб 1 мг/кг в/в капельно 30 минут 1 раз в 6 недель до прогрессирования или непереносимой токсичности в первой линии</li> </ul>
Ларотректиниб	<ul style="list-style-type: none"> <li>100 мг 2 раза в день внутрь ежедневно (только при транслокации гена <i>NTRK</i>)</li> </ul>

Энтректиниб	<ul style="list-style-type: none"><li>• 600 мг один раз в день, внутрь ежедневно (только при транслокации гена <i>NTRK</i>)</li></ul>
Трастузумаб + лапатиниб	<ul style="list-style-type: none"><li>• Трастузумаб 4 мг/кг в/в в первый день первого цикла, затем 2 мг/кг в/в — ежедневно и лапатиниб 1000 мг внутрь ежедневно (только при гиперэкспрессии или амплификации <i>HER2/neu</i> и отсутствии мутации в генах <i>RAS</i>)</li></ul>
<b>Режим</b>	<b>Схема</b>
Трастузумаб + пертузумаб	<ul style="list-style-type: none"><li>• Трастузумаб 8 мг/кг в/в — нагрузочная доза в первый день первого цикла, затем 6 мг/кг в/в — каждые 21 день и пертузумаб — 840 мг в/в нагрузочная доза в первый день первого цикла, затем 420 мг в/в — каждые 21 день (только при гиперэкспрессии или амплификации <i>HER2/neu</i> и отсутствии мутации в генах <i>RAS</i>)</li></ul>
Трастузумаб дерукстекан	<ul style="list-style-type: none"><li>• Трастузумаб дерукстекан 5,4 мг/кг в/в — каждые 21 день (только при гиперэкспрессии <i>HER2/neu</i> 3+)</li></ul>
<i>KRAS</i> (G12C) ингибитор + анти- <i>EGFR</i> -антитела	<ul style="list-style-type: none"><li>• Соторасиб 960 мг внутрь в сутки ежедневно</li><li>• Панитумумаб 6 мг/кг в/в капельно 1 день 1 раз в 2 недели (только при мутации в гене <i>KRAS</i> G12C)</li></ul>
Селперкатиниб	<ul style="list-style-type: none"><li>• Селперкатиниб: при весе ≥ 50 кг — 160 мг 2 раза в день внутрь ежедневно; при весе &lt; 50 кг — 120 мг 2 раза в день внутрь ежедневно (только при транслокации гена <i>RET</i>)</li></ul>
Модифицированный FOLFOX с ниволумабом	<ul style="list-style-type: none"><li>• Оксалиплатин 85 мг/м<sup>2</sup> 2-часовая инфузия в 1-й день, кальция фолинат 400 мг/м<sup>2</sup> в/в в течение 2 часов с последующим болюсом 5-фторурацила 400 мг/м<sup>2</sup> в/в струйно и 46-часовой инфузией 5-фторурацила 2400 мг/м<sup>2</sup> (по 1200 мг/м<sup>2</sup>/сут.), ниволумаб 240 мг или 3 мг/кг в/в капельно 30 минут 1 день (или 480 мг в/в каждые 4 недели). Начало очередного курса — на 15-й день (только при MSI/dMMR)</li></ul>
Модифицированный FOLFOX с пембролизумабом	<ul style="list-style-type: none"><li>• Оксалиплатин 85 мг/м<sup>2</sup> 2-часовая инфузия в 1-й день, кальция фолинат 400 мг/м<sup>2</sup> в/в в течение 2 часов с последующим болюсом 5-фторурацила 400 мг/м<sup>2</sup> в/в струйно и 46-часовой инфузией 5-фторурацила 2400 мг/м<sup>2</sup> (по 1200 мг/м<sup>2</sup>/сут.). Начало очередного курса — на 15-й день; пембролизумаб 400 мг в/в капельно 30 минут 1 день 1 раз в 6 недель (только при MSI/dMMR)</li></ul>
XELOX с пембролизумабом	<ul style="list-style-type: none"><li>• Оксалиплатин 130 мг/м<sup>2</sup> в 1-й день, капецитабин 2000 мг/м<sup>2</sup> в сутки 1–14 дни, пембролизумаб 200 мг в 1 день. Начало очередного курса — на 22-й день (только при MSI/dMMR)</li></ul>
XELOX с ниволумабом	<ul style="list-style-type: none"><li>• Оксалиплатин 130 мг/м<sup>2</sup> в 1-й день, капецитабин 2000 мг/м<sup>2</sup> в сутки 1–14 дни. Начало очередного курса — на 22-й день, Ниволумаб 3 мг/кг или 240 мг 1 раз в 2 недели или 360 мг 1 раз в 3 недели (только при MSI/dMMR)</li></ul>

<sup>1</sup> Режим характеризуется более высокой, чем FOLFIRI, частотой развития диареи.

**Таблица 7.** Режимы применения препаратов во 2-й и последующих линиях терапии колоректального рака с мутацией в гене *BRAF*

Режим	Схема
FOLFIRI	<ul style="list-style-type: none"> <li>Иринотекан 180 мг/м<sup>2</sup> в виде 90-минутной инфузии в 1-й день</li> <li>Кальция фолиат 400 мг/м<sup>2</sup> в/в в течение 2 ч с последующим болюсным введением 5-фторурацила 400 мг/м<sup>2</sup> в/в струйно и 46-часовой инфузией 5-фторурацила 2400 мг/м<sup>2</sup> (по 1200 мг/м<sup>2</sup> в сутки).</li> </ul> <p>Начало очередного курса на 15-й день. Возможно добавление бевацизумаба 5 мг/кг, или афлиберцепта 4 мг/кг, или рамуцирумаба 8 мг/кг в/в капельно в 1-й день каждого курса</p>
Иринотекан + <i>BRAF</i> ингибитор + цетуксимаб	<ul style="list-style-type: none"> <li>Иринотекан 180 мг/м<sup>2</sup> 90-минутная инфузия в 1-й день</li> <li>Цетуксимаб 400 мг/м<sup>2</sup> в/в капельно 1-й день, затем по 250 мг/м<sup>2</sup> в/в капельно еженедельно с 8-го дня или 500 мг/м<sup>2</sup> в/в капельно 1 день 1 раз в 2 недели</li> <li>Вемурафениб 960 мг внутрь 2 раза в день ежедневно</li> </ul>
Иринотекан + <i>BRAF</i> ингибитор + MEK ингибитор + анти- <i>EGFR</i> антитела	<ul style="list-style-type: none"> <li>Иринотекан 80 мг/м<sup>2</sup> 90-минутная инфузия в 1-й день еженедельно</li> <li>Дабрафениб 150 мг 2 раза в сутки внутрь ежедневно</li> <li>Траметиниб 2 мг 1 раз в день внутрь ежедневно</li> <li>Панитумумаб 6 мг/кг в/в капельно 1 день 1 раз в 2 недели или цетуксимаб 400 мг/м<sup>2</sup> в/в капельно 1 день, затем по 250 мг/м<sup>2</sup> в/в капельно еженедельно или 500 мг/м<sup>2</sup> в/в капельно 1 день 1 раз в 2 недели</li> </ul>
<i>BRAF</i> ингибитор + MEK ингибитор + анти- <i>EGFR</i> антитела	<ul style="list-style-type: none"> <li>Дабрафениб 150 мг 2 раза в сутки внутрь ежедневно</li> <li>Траметиниб 2 мг 1 раз в день внутрь ежедневно</li> <li>Панитумумаб 6 мг/кг в/в капельно 1 день 1 раз в 2 недели или цетуксимаб 400 мг/м<sup>2</sup> в/в капельно 1 день, затем по 250 мг/м<sup>2</sup> в/в капельно еженедельно или 500 мг/м<sup>2</sup> в/в капельно 1 день 1 раз в 2 недели</li> </ul> <p>Или</p> <ul style="list-style-type: none"> <li>Энкорафениб 300 мг 1 раз в день внутрь ежедневно</li> <li>Биниметиниб 45 мг 2 раза в день внутрь ежедневно</li> <li>Панитумумаб 6 мг/кг в/в капельно 1 день 1 раз в 2 недели или цетуксимаб 400 мг/м<sup>2</sup> в/в капельно 1 день, затем по 250 мг/м<sup>2</sup> в/в капельно еженедельно или 500 мг/м<sup>2</sup> в/в капельно 1 день 1 раз в 2 недели</li> </ul>
<i>BRAF</i> ингибитор + MEK-ингибитор	<ul style="list-style-type: none"> <li>Вемурафениб 960 мг внутрь 2 раза в день ежедневно кобиметиниб 60 мг в день 3 недели приема 1 неделя перерыв</li> </ul>
<i>BRAF</i> ингибитор + анти- <i>EGFR</i> -антитела	<ul style="list-style-type: none"> <li>Дабрафениб 150 мг 2 раза в сутки внутрь ежедневно</li> <li>Панитумумаб 6 мг/кг в/в капельно 1 день 1 раз в 2 недели или цетуксимаб 400 мг/м<sup>2</sup> в/в капельно 1 день, затем по 250 мг/м<sup>2</sup> в/в капельно еженедельно или 500 мг/м<sup>2</sup> в/в капельно 1 день 1 раз в 2 недели</li> </ul> <p>или</p> <ul style="list-style-type: none"> <li>Вемурафениб 960 мг внутрь 2 раза в день ежедневно</li> <li>Панитумумаб 6 мг/кг в/в капельно 1 день 1 раз в 2 недели или цетуксимаб 400 мг/м<sup>2</sup> в/в капельно 1 день, затем по 250 мг/м<sup>2</sup> в/в капельно еженедельно или 500 мг/м<sup>2</sup> в/в капельно 1 день 1 раз в 2 недели</li> </ul> <p>или</p> <ul style="list-style-type: none"> <li>Энкорафениб 300 мг 1 раз в день внутрь ежедневно</li> <li>Панитумумаб 6 мг/кг в/в капельно 1 день 1 раз в 2 недели или цетуксимаб 400 мг/м<sup>2</sup> в/в капельно 1 день, затем по 250 мг/м<sup>2</sup> в/в капельно еженедельно или 500 мг/м<sup>2</sup> в/в капельно 1 день 1 раз в 2 недели</li> </ul>

Режим	Схема
BRAF ингибитор + анти-EGFR-антитела + mFOLFOX6	<ul style="list-style-type: none"><li>Оксалиплатин 85 мг/м<sup>2</sup> 2-часовая инфузия в 1-й день, кальция фолинат 400 мг/м<sup>2</sup> в/в в течение 2 часов с последующим болюсом 5-фторурацила 400 мг/м<sup>2</sup> в/в струйно и 46-часовой инфузией 5-фторурацила 2400 мг/м<sup>2</sup> (по 1200 мг/м<sup>2</sup>/сут.).</li><li>Энкорафениб 300 мг 1 раз в день внутрь ежедневно</li><li>Панитумумаб 6 мг/кг в/в капельно 1 день 1 раз в 2 недели или цетуксимаб 400 мг/м<sup>2</sup> в/в капельно 1 день, затем по 250 мг/м<sup>2</sup> в/в капельно еженедельно или 500 мг/м<sup>2</sup> в/в капельно 1 день 1 раз в 2 недели</li><li>Начало очередного курса на 15-й день.</li></ul> Или
	<ul style="list-style-type: none"><li>Оксалиплатин 85 мг/м<sup>2</sup> 2-часовая инфузия в 1-й день, кальция фолинат 400 мг/м<sup>2</sup> в/в в течение 2 часов с последующим болюсом 5-фторурацила 400 мг/м<sup>2</sup> в/в струйно и 46-часовой инфузией 5-фторурацила 2400 мг/м<sup>2</sup> (по 1200 мг/м<sup>2</sup>/сут.).</li><li>Дабрафениб 150 мг 2 раза в день внутрь ежедневно</li><li>Панитумумаб 6 мг/кг в/в капельно 1 день 1 раз в 2 недели или цетуксимаб 400 мг/м<sup>2</sup> в/в капельно 1 день, затем по 250 мг/м<sup>2</sup> в/в капельно еженедельно или 500 мг/м<sup>2</sup> в/в капельно 1 день 1 раз в 2 недели</li></ul> Начало очередного курса на 15-й день.
BRAF ингибитор + анти-EGFR-антитела + FOLFIRI	<ul style="list-style-type: none"><li>Иринотекан 180 мг/м<sup>2</sup> в виде 90-минутной инфузии в 1-й день</li><li>Кальция фолинат 400 мг/м<sup>2</sup> в/в в течение 2 ч с последующим болюсным введением 5-фторурацила 400 мг/м<sup>2</sup> в/в струйно и 46-часовой инфузией 5-фторурацила 2400 мг/м<sup>2</sup> (по 1200 мг/м<sup>2</sup> в сутки).</li><li>Энкорафениб 300 мг 1 раз в день внутрь ежедневно</li><li>Панитумумаб 6 мг/кг в/в капельно 1 день 1 раз в 2 недели или цетуксимаб 400 мг/м<sup>2</sup> в/в капельно 1 день, затем по 250 мг/м<sup>2</sup> в/в капельно еженедельно или 500 мг/м<sup>2</sup> в/в капельно 1 день 1 раз в 2 недели</li></ul> Начало очередного курса на 15-й день.
	Или <ul style="list-style-type: none"><li>Иринотекан 180 мг/м<sup>2</sup> в виде 90-минутной инфузии в 1-й день</li><li>Кальция фолинат 400 мг/м<sup>2</sup> в/в в течение 2 ч с последующим болюсным введением 5-фторурацила 400 мг/м<sup>2</sup> в/в струйно и 46-часовой инфузией 5-фторурацила 2400 мг/м<sup>2</sup> (по 1200 мг/м<sup>2</sup> в сутки).</li><li>Вемурафениб 960 мг внутрь 2 раза в день ежедневно цетуксимаб 500 мг/м<sup>2</sup> в/в каждые 2 недели или панитумумаб 6 мг/кг в/в капельно 1 день 1 раз в 2 недели</li></ul> Начало очередного курса на 15-й день

3.8. Симптоматическая терапия

Пациентам с острым кровотечением рекомендуется выполнить срочное эндоскопическое исследование, системную гемостатическую терапию. В зависимости от результатов исследования производят эндоскопическую остановку кровотечения. При невозможности/неэффективности эндоскопического гемостаза проводится экстренное хирургическое вмешательство.



При опухолевом стенозе (если опухоль непроходима для эндоскопа) рекомендуется колостомия или установка саморасправляющегося стента в зону опухолевого стеноза или оперативное лечение с удалением опухоли.

При болевом синдроме рекомендуется проведение дистанционной ЛТ, медикаментозной терапии, локорегионарной анестезии в зависимости от причины болевого синдрома.

При лечении асцита рекомендуется рассмотреть возможность применения диуретиков и лапароцентеза. Целью так называемой «наилучшей поддерживающей терапии» является профилактика и облегчение симптомов заболевания и поддержание качества жизни пациентов и их близких, независимо от стадии заболевания и потребности в других видах терапии. В случае рака ободочной кишки меры, направленные на облегчение основных симптомов, способствуют увеличению продолжительности жизни.

## 4. НАБЛЮДЕНИЕ

Задачей наблюдения является раннее выявление прогрессирования заболевания с целью раннего начала ХТ или хирургического лечения резектабельных метастатических очагов.

Рекомендуется соблюдать следующую периодичность и использовать следующие методы наблюдения после завершения лечения по поводу рака толстой кишки: в первые 1–2 года физикальный осмотр и сбор жалоб — каждые 3–6 мес., через 3–5 лет с момента операции — 1 раз в 6–12 мес. Через 5 лет и более с момента операции визиты проводятся ежегодно или при появлении жалоб.

### Объем обследования:

- 1) анамнез и физикальное обследование;
- 2) определение уровня онкомаркера РЭА каждые 3 мес. в первые 2 года и далее каждые 6 мес. в последующие 3 года (если РЭА был исходно повышен);
- 3) колоноскопия через 1 и 3 года после резекции первичной опухоли, далее каждые 5 лет для выявления метастатической опухоли или удаления обнаруженных полипов толстой кишки; при выявлении полипов колоноскопия выполняется ежегодно (В); в случае если до начала лечения колоноскопия не была выполнена по причине стенозирующей опухоли, ее производят в течение 3–6 мес. после резекции; в случае выявления полипов размерами более 1 см или зубчатых аденом — показано ежегодное выполнение колоноскопии с обязательным удалением всех выявленных полипов;
- 4) УЗИ органов брюшной полости и малого таза каждые 3–6 мес. в зависимости от риска прогрессирования;
- 5) рентгенография органов грудной клетки каждые 12 мес.;
- 6) КТ органов грудной и брюшной полости с в/в контрастированием однократно через 12–18 мес. после операции (см. схему 6).

При наличии показаний не отказывать пациентам, завершившим лечение по поводу рака ободочной кишки в проведении заместительной гормональной терапии, использовании оральных контрацептивов, любых видов санаторно-курортного лечения, физиотерапии. Отсутствуют доказательные данные или известные механизмы, которые могут привести к повышению риска прогрессирования рака ободочной кишки при проведении заместительной гормональной терапии, любых видов санаторно-курортного лечения, физиотерапии. Данный тезис не отменяет возможных противопоказаний, связанных с наличием длительно незаживающих ран, очагов хронического воспаления, повышенного риска развития грыж и других факторов, которые могут быть связаны с перенесённым ранее лечением. Данные противопоказания являются общими для ран, очагов воспаления любой этиологии. Само наличие в анамнезе рака ободочной кишки не является противопоказанием к проведению каких бы то ни было методов лекарственного лечения, физиотерапии, санаторно-курортного лечения. При оценке показаний к проведению любых видов неонкологического лечения и реабилитации следует ориентироваться только на имеющиеся у пациента проблемы со здоровьем, вне зависимости от их этиологии, но не на факт наличия онкологического анамнеза. Назначение санаторно-курортного лечения, физиотерапии, лекарственного лечения по поводу сопутствующих заболеваний, включая заместительную гормональную терапию и оральные контрацептивы, не требует консультации онколога.

Всем пациентам после завершения лечения колоректального рака с целью профилактики прогрессирования следует давать рекомендации по отказу от курения, поддержанию умеренного или высокого уровня физической активности (не менее 150–300 минут (в зависимости от возраста и исходного физического состояния) низкоинтенсивных тренировок (например, ходьба с палками) или 75–100 минут высокоинтенсивных тренировок (например, занятие на тренажёре) в неделю), отказу от употребления сладких напитков и мясных полуфабрикатов.



## **Приложение А. Критерии для генетического обследования пациентов с подозрением на синдром Линча**

### **Критерии отбора, разработанные ФГБУ «ГНЦК им. А. Н. Рыжих» для российских пациентов**

1. Пациент с колоректальным раком в возрасте до 43 лет.
2. Наряду с колоректальным раком еще 2 случая и более злокачественных опухолей любой локализации у самого больного или у кровных родственников независимо от возраста.

#### **Критерии Amsterdam I**

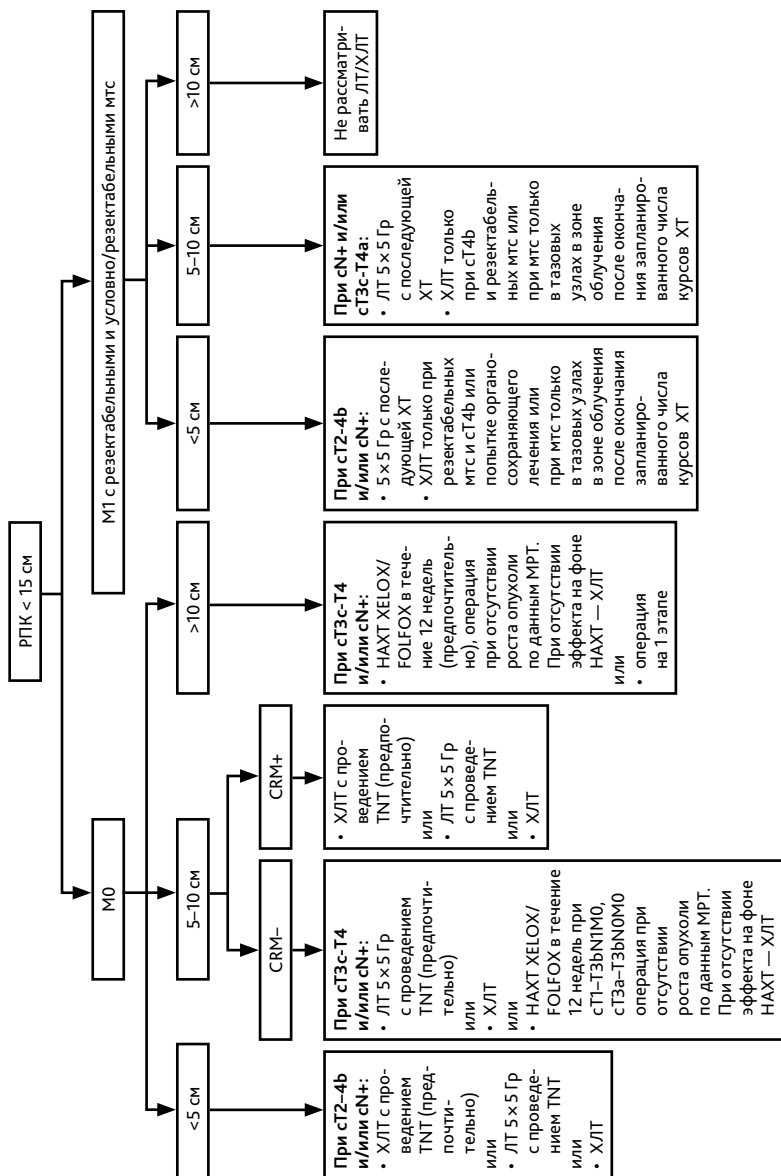
1. По крайней мере у 3 родственников присутствует гистологически верифицированный колоректальный рак, один из них — родственник 1-й линии.
2. Заболевание прослеживается по крайней мере в 2 поколениях.
3. По крайней мере у 1 из родственников колоректальный рак диагностирован в возрасте до 50 лет.
4. Семейный аденоматозный полипоз исключен.

#### **Критерии Amsterdam II**

1. По крайней мере у 3 родственников развился рак, связанный с синдромом Линча (колоректальный рак, рак эндометрия, рак желудка, яичников, мочеточника/почечной лоханки, головного мозга, тонкой кишки, гепатобилиарного тракта и кожи (сальных желез)), один из них — родственник 1-й линии.
2. Заболевание прослеживается по крайней мере в 2 поколениях.
3. По крайней мере у 1 из родственников связанный с синдромом Линча рак диагностирован в возрасте до 50 лет.
4. Семейный аденоматозный полипоз исключен в случаях наличия колоректального рака.
5. Опухоли по возможности должны быть верифицированы.

#### **Критерии Bethesda для тестирования на MSI (микросателлитную нестабильность)**

1. Колоректальный рак у пациента младше 50 лет.
2. Наличие синхронного, метасинхронного колоректального рака для другого рака, который может быть связан с синдромом Линча, вне зависимости от возраста.
3. Колоректальный рак с выявленной при гистологическом исследовании микросателлитной нестабильностью (MSI) у пациента в возрасте до 60 лет.
4. Колоректальный рак у одного или более родственника 1-й линии с заболеванием, которое может быть связано с синдромом Линча, по крайней мере 1 из случаев заболевания выявлен в возрасте до 50 лет.
5. Колоректальный рак у 2 или более родственников 1-й или 2-й линии с заболеваниями, которые могут быть связаны с синдромом Линча, вне зависимости от возраста.



ХЛТ – ЛТ РД 2 Гр до СОД 50-54 Гр на фоне химиотерапии фторпиримидинами  
TNT – тотальная неoadъювантная терапия (см. текст)

**Рисунок 1.** Алгоритм выбора предоперационного лечения при местнораспространенном раке прямой кишки.

**Приложение Б. Рекомендуемый минимальный список мутаций генов *RAS* для тестирования при раке толстой кишки**

Ген	Мутация	Ген	Мутация
<i>KRAS</i> (2 экзон)	c. 35G > A (p. Gly12Asp)	<i>KRAS</i> (4 экзон)	c. 351A > C (p. Lys117Asn)
	c. 35G > T (p. Gly12Val)		c. 351A > T (p. Lys117Asn)
	c. 35G > C (p. Gly12Ala)		c. 349A > G (p. Lys117Glu)
	c. 34G > T (p. Gly12Cys)		c. 350A > G (p. Lys117Arg)
	c. 34G > A (p. Gly12Ser)		c. 436G > C (p. Ala146Pro)
	c. 34G > C (p. Gly12Arg)		c. 436G > A (p. Ala146Thr)
	c. 37_38delinsTT (p. Gly13Phe)		c. 437C > T (p. Ala146Val)
	c. 38G > A (p. Gly13Asp)	<i>NRAS</i> (2 экзон)	c. 34G > A (p. Gly12Ser)
	c. 38G > C (p. Gly13Ala)		c. 34G > C (p. Gly12Arg)
	c. 37G > T (p. Gly13Cys)		c. 34G > T (p. Gly12Cys)
	c. 37G > A (p. Gly13Ser)		c. 35G > A (p. Gly12Asp)
	c. 37G > C (p. Gly13Arg)		c. 35G > C (p. Gly12Ala)
	c. 38G > T (p. Gly13Val)		c. 35G > T (p. Gly12Val)
			c. 37G > A (p. Gly13Ser)
<i>KRAS</i> (3 экзон)	c. 176C > A (p. Ala59Glu)		c. 37G > C (p. Gly13Arg)
	c. 176C > Gp. Ala59Gly)		c. 37G > T (p. Gly13Cys)
	c. 175G > T (p. Ala59Ser)	<i>NRAS</i> (3 экзон)	c. 38G > A (p. Gly13Asp)
	c. 175G > A (p. Ala59Thr)		c. 38G > C (p. Gly13Ala)
	c. 183A > C (p. Gln61His)		c. 38G > T (p. Gly13Val)
	c. 181C > G (p. Gln61Glu)		c. 175G > A (p. Ala59Thr)
	c. 183A > T (p. Gln61His)		c. 176C > A (p. Ala59Asp)
	c. 181C > A (p. Gln61Lys)		c. 176C > G (p. Ala59Gly)
	c. 182A > T (p. Gln61Leu)		c. 175G > T (p. Ala59Ser)
	c. 182A > C (p. Gln61Pro)		c. 181C > A (p. Gln61Lys)
	c. 182A > G (p. Gln61Arg)		c. 181C > G (p. Gln61Glu)
			c. 182A > G (p. Gln61Arg)
			c. 182A > C (p. Gln61Pro)
			c. 183A > C (p. Gln61His)
			c. 183A > T (p. Gln61His)
			c. 182A > T (p. Gln61Leu)

Приложение В. Классификация мутаций в гене *BRAF*

Мутация	Класс мутации	Мутация	Класс мутации	Мутация	Класс мутации
V600 E/K/D/R/L	1	L525 R	2	G466 E/V/R/A	3
T599_V600TinsT	2	E586K	2	G469 E	3
T599I/dup/V600insT	2	Q257R	2	K483 M/E	3
T599R	2	K601 E/N/Q/T	2	N581 I/S/T/Y/K	3
G464 A/E/V/R	2	<i>BRAF</i> транслокации	2	D594 A/H/V/G/N/E/Y/F	3
G469 A/V/S/R/L/T170delinsAK	2	A598 V/T599insV	2	G596 V/R/C	3
K499E	2	N486_P490del	2	F247 L	3
F595 L	2	V600_K601del	2	Q524 L	3
L596 Q/R/S/V	2	V600_K601 D/E/N	2	R558 Q	3
L597 V/S/R/Q/P/K	2	V600_K602delinsE	2	S467 L	3
I483S	2	V600_K602delinsDT	2	T470 R	3
L485 F/W	2	V600_S605delinsEISRWR	2	D287H	3
L485_P490delinsY	2	V600_W604delinsDQTDG	2	T599A	3
L505H/F	2				

Приложение Г. Рекомендации по коррекции доз фторпиримидинов в зависимости от активности DPD или генотипа *DPYD*

Фенотип и генотип	Активность DPD	Рекомендации по дозам	Сила рекомендации
Неизменная метаболическая активность <i>DPYD</i>	Нормальная активность DPD (2 балла)	Нет показаний к изменению дозы и режима введения фторпиримидинов — можно применять стандартные дозы	Сильная
Промежуточная метаболическая активность <i>DPYD</i> . Генотип: гетерозиготные варианты с.[1905+1G>A], с.[1679T>G], [2846A>T], 1236G>A, [с.1236G>A(HapB3)]	Снижение активности DPD (1–1,5 балла: снижение активности <i>DPYD</i> в лейкоцитах от 30 до 70% от нормальных значений) — повышен риск токсичности фторпиримидинов	Стартовая доза фторпиримидинов должна быть снижена, с дальнейшей титрацией дозы в зависимости от переносимости лечения. Активность 1 балл: снижение дозы на 50%. Активность 1,5 балла: снижение дозы на 25–50%	Активность 1 балл: сильная. Активность 1,5 балла: умеренная

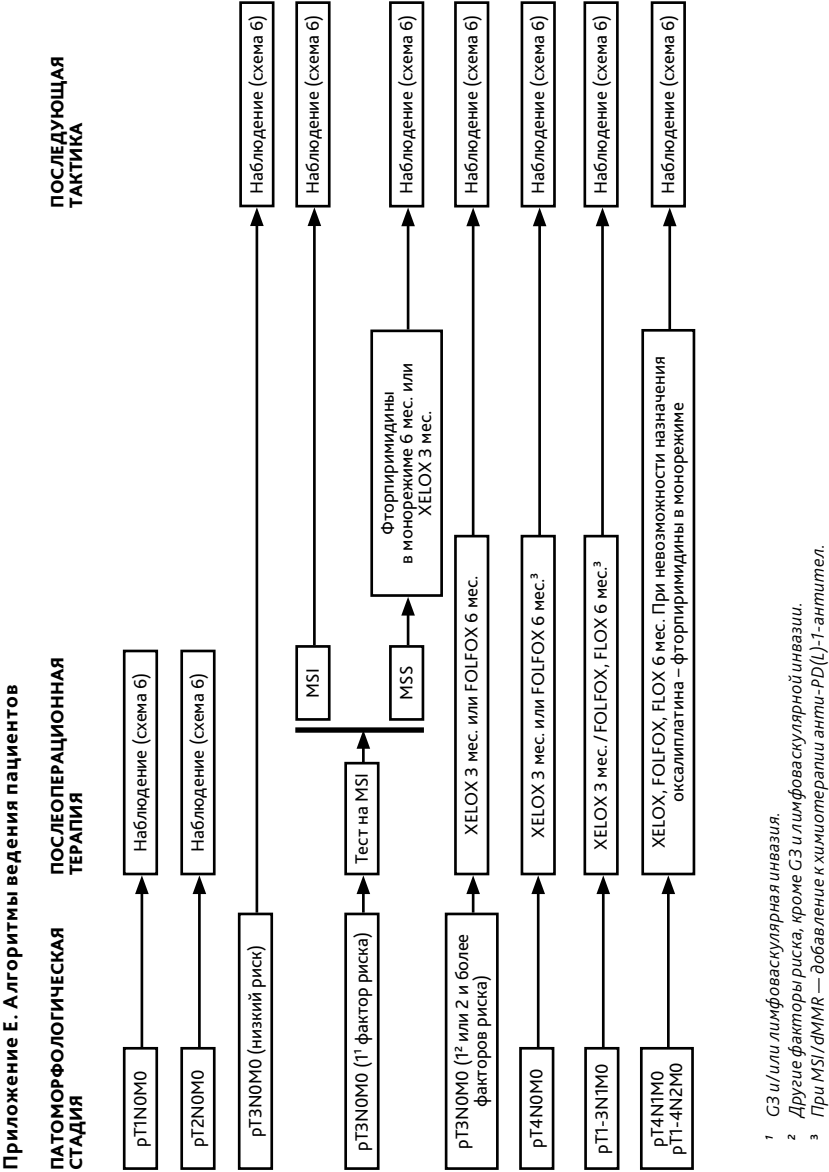
Фенотип и генотип	Активность DPD	Рекомендации по дозам	Сила рекомендации
Низкая метаболическая активность <i>DPYD</i> . Генотип: гомозиготные варианты с.[1905+1G>A], с.[1679T>G], [2846A>T], [с.1236G>A(НарВ3)]	Полный дефицит DPD (0–0,5 балла) — высокая вероятность развития тяжелой токсичности и летальных исходов при применении фторпиримидинов	Активность 0,5: не применять фторпиримидины или применять редуцированные дозы пролекарства. Активность 0: не применять фторпиримидины	Сильная

**Патогенные варианты *DPYD* (синонимы в различных номенклатурах)**

- с.1905+1G>A (rs3918290; *DPYD*\*2A IVS14, G-A, +1;
- с.2846 A>T (rs67376798; p.Asp949Val;
- с.1679 T>G (rs55886062; p.Ile560Ser; *DPYD*\*13);
- с.1236 G>A (rs56038477; p.Glu412=; 1129–5923 C >G; с.1236 G>A(НарВ3)).

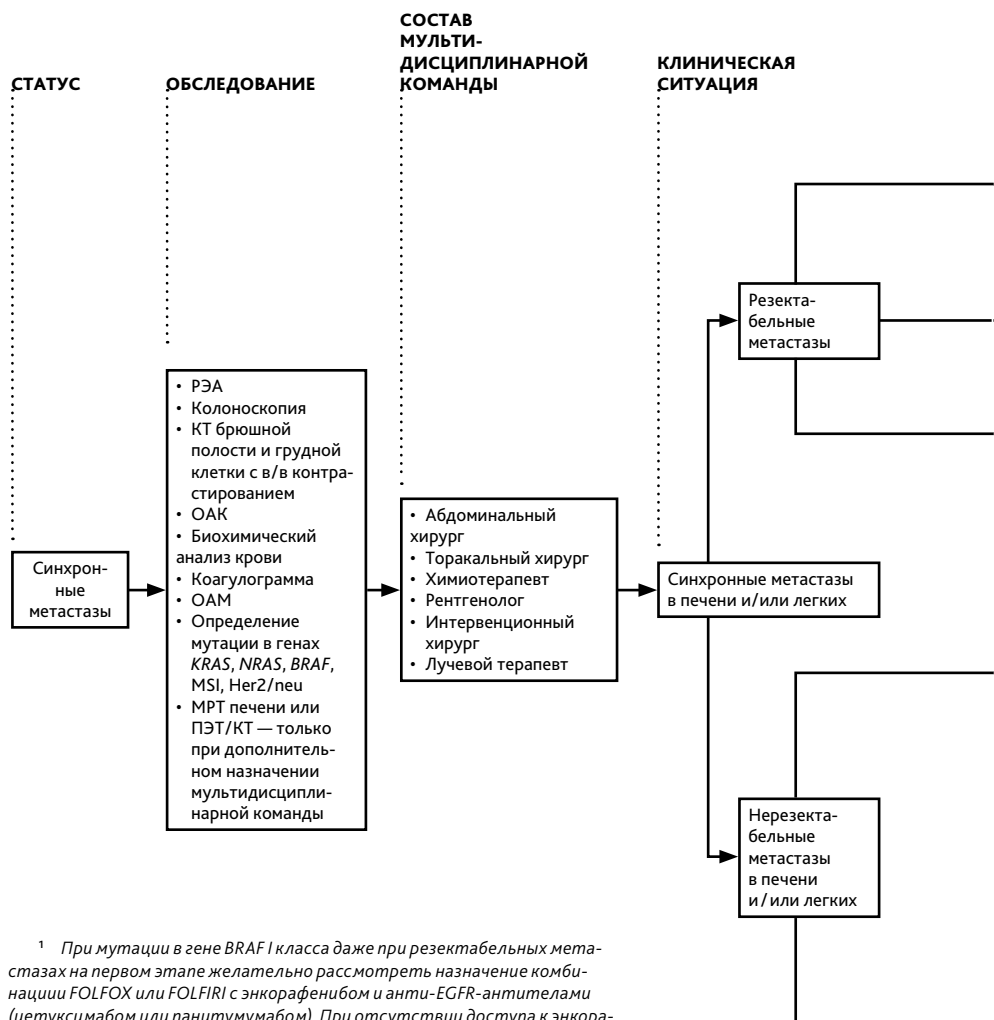
**Приложение Д. Клиническое значение генотипа *UGT1A1***

Генотип <i>UGT1A1</i>	Активность или экспрессия <i>UGT1A1</i>	Клиническое значение	Клиническая интервенция
1/1	Нормальная	Обычный риск развития токсичности иринотекана	Можно применять стандартные дозы иринотекана на 1 курсе
1/28	Снижение экспрессии	Повышенный риск развития токсичности иринотекана	Можно применять стандартные дозы иринотекана на 1 курсе
1/6	Снижение активности		
28/28	Дальнейшее снижение экспрессии	Крайне высокий риск развития токсичности иринотекана	Снижение стартовой дозы на 1 уровень (к примеру, в режиме FOLFIRI или FOLFRINOX снижение дозы иринотекана до 150 мг/м²; в режиме FOLFOXIRI до 125 мг/м²). При удовлетворительной переносимости возможно рассмотреть титрацию дозы в индивидуальном порядке
6/6			
6/28			



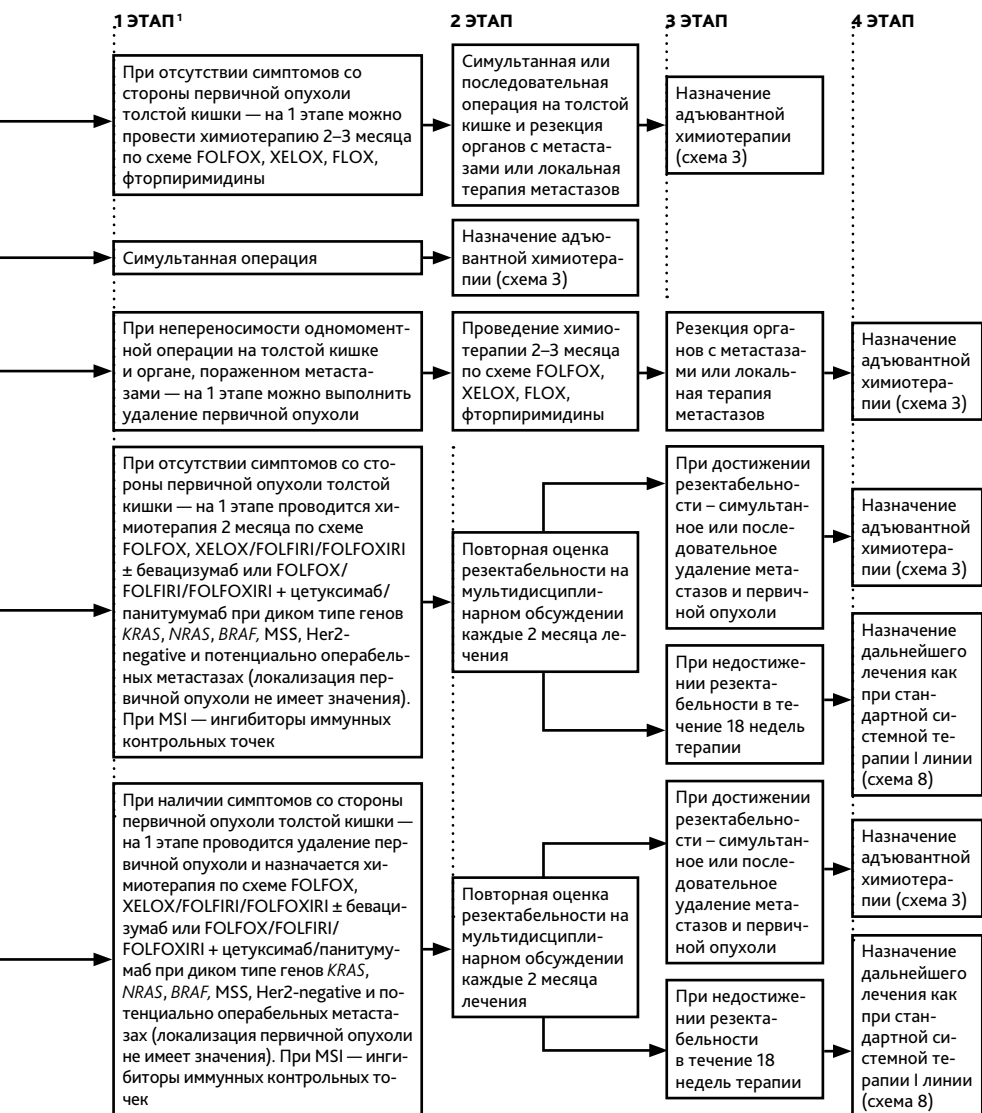
Выбор адъювантной химиотерапии при раке толстой кишки I–III стадии без предоперационного лечения (схема 1).

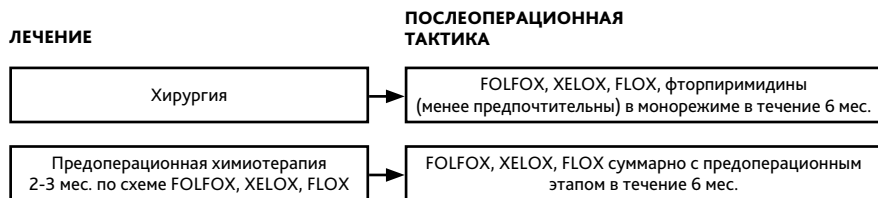




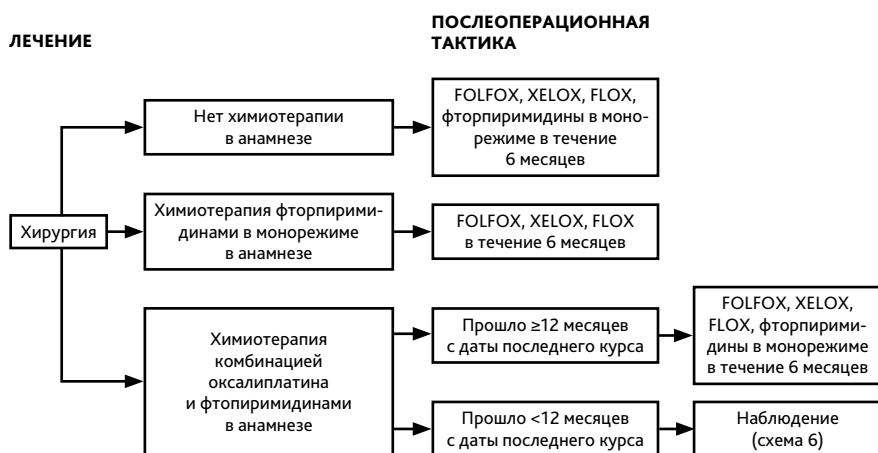<sup>1</sup> При мутации в гене *BRAF* I класса даже при резектабельных метастазах на первом этапе желательно рассмотреть назначение комбинации FOLFOX или FOLFIRI с энкорафенибом и анти-EGFR-антителами (цетуксимабом или панитумумабом). При отсутствии доступа к энкорафенибу возможно рассмотреть его замену на дабрафениб в комбинации с режимом FOLFOX и анти-EGFR антителами или рассмотреть терапию по схеме FOLFIRI с вемурафенибом и анти-EGFR-антителами.

### Тактика лечения при синхронных метастазах рака ободочной кишки (схема 2).

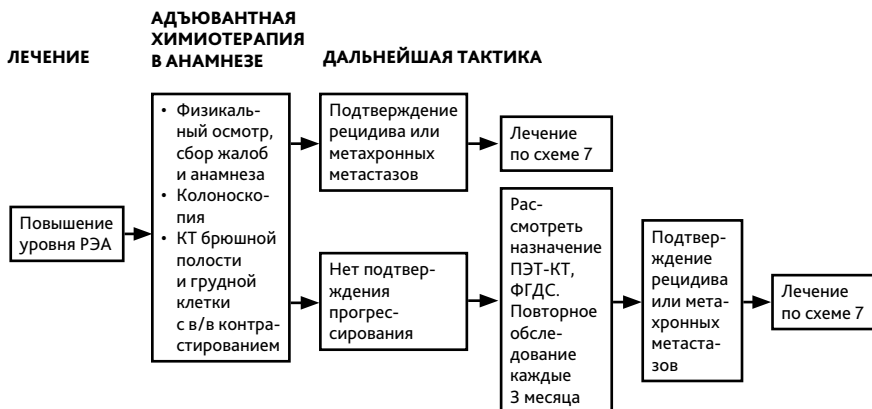



**Выбор адъювантной терапии при резектабельных синхронных метастазах (схема 3).**



**Выбор адъювантной терапии при резектабельных метастазах (схема 4).**

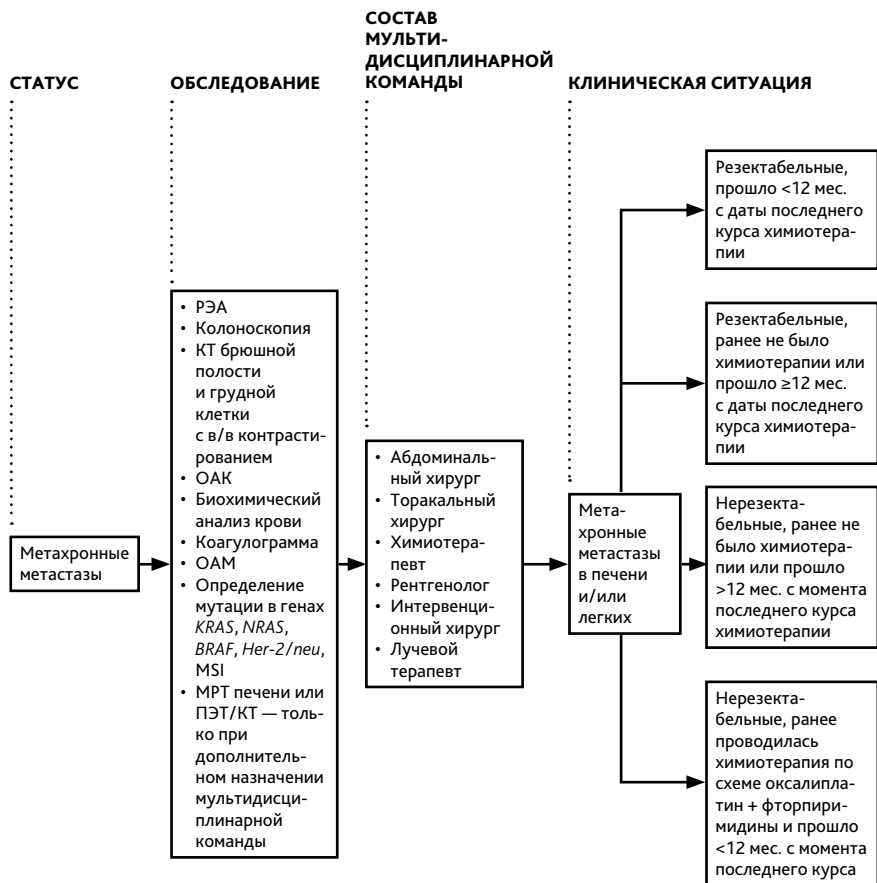


**Тактика при подозрительных находках при наблюдении (схема 5).**

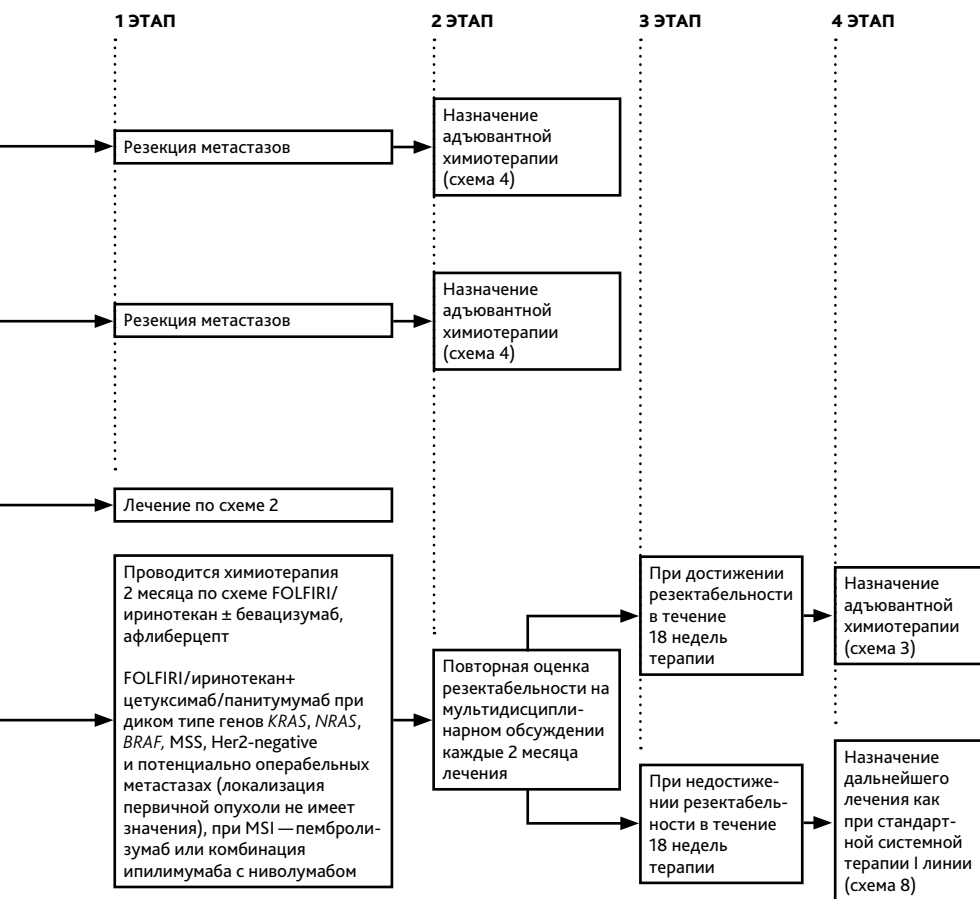
Лечение	План обследования
Стадия I	Колоноскопия
Стадия II–III или после радикальной резекции органов с метастазами	Колоноскопия
	РЭА
	Сбор жалоб, анамнеза, физикальный осмотр
	КТ брюшной полости, грудной клетки, малого таза с в/в и пероральным контрастированием
	ПЭТ-КТ не рекомендуется
Стадия IV	Колоноскопия
	РЭА
	Сбор жалоб, анамнеза, физикальный осмотр
	УЗИ брюшной полости, забрюшинного пространства, малого таза
	КТ брюшной полости, грудной клетки, малого таза с в/в и пероральным контрастированием
	ПЭТ-КТ не рекомендуется

Схема наблюдения за пациентами (схема 6)

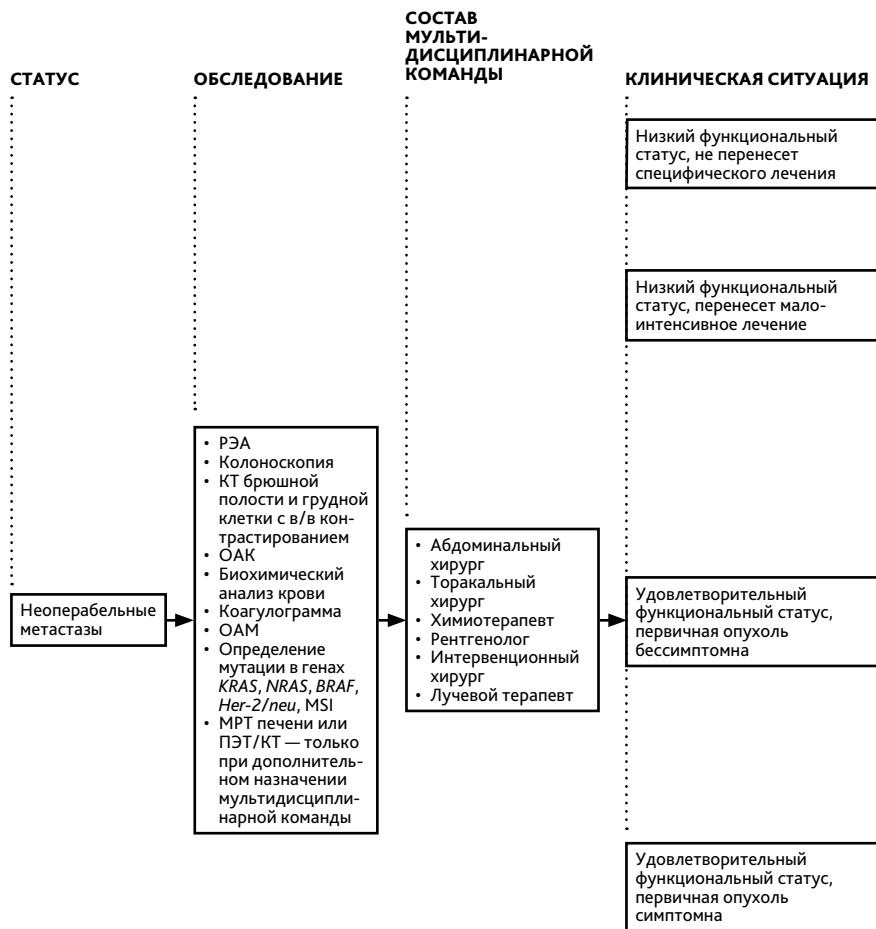
Частота выполнения в 1-й год	Дальнейшее предоставление услуги
1 раз	При аденомах — повторить через 1 год; при отсутствии аденом — повторить через 3 года; в дальнейшем при отсутствии патологии — 1 раз в 5 лет
Если перед хирургическим лечением не удалось осмотреть все отделы ободочной кишки, необходимо провести полноценную колоноскопию в течение 3–6 мес. от даты операции	При аденомах — повторить через 1 год; при отсутствии аденом — повторить через 3 года; в дальнейшем при отсутствии патологии — 1 раз в 5 лет
1 раз	При аденомах — повторить через 1 год; при отсутствии аденом — повторить через 3 года, в дальнейшем, при отсутствии патологии — 1 раз в 5 лет
Если перед хирургическим лечением не удалось осмотреть все отделы ободочной кишки — провести полноценную колоноскопию в течение 3–6 мес. от даты операции	При аденомах — повторить через 1 год; при отсутствии аденом — повторить через 3 года, в дальнейшем, при отсутствии патологии — 1 раз в 5 лет
1 раз в 3 мес.	1 раз в 3 мес. в течение 2-го года, затем — каждые 6 мес. на протяжении 3–5 лет наблюдения
1 раз в 3 мес.	1 раз в 3 мес. в течение 2-го года, затем — каждые 6 мес. на протяжении 3–5 лет наблюдения
1 раз в 6–12 мес.	1 раз в 6 мес. в течение 2-го года, затем — 1 раз в год в течение 3–5 лет
1 раз	При аденомах — повторить через 1 год; при отсутствии аденом — повторить через 3 года, в дальнейшем, при отсутствии патологии — 1 раз в 5 лет
Если перед хирургическим лечением не удалось осмотреть все отделы ободочной кишки, необходимо провести полноценную колоноскопию в течение 3–6 мес. от даты операции	При аденомах — повторить через 1 год; при отсутствии аденом — повторить через 3 года, в дальнейшем, при отсутствии патологии — 1 раз в 5 лет
1 раз в 3 мес.	1 раз в 3 мес. на втором году, затем — каждые 6 мес. на протяжении 3–5 лет наблюдения
1 раз в 3 мес.	1 раз в 3 мес. на втором году, затем — каждые 6 мес. на протяжении 3–5 лет наблюдения
1 раз в 3 мес.	1 раз в 3 мес. на втором году, затем — каждые 6 мес. на протяжении 3–5 лет наблюдения
1 раз в 6 мес.	1 раз в 6 мес. на втором году, затем — 1 раз в год на протяжении 3–5 лет наблюдения



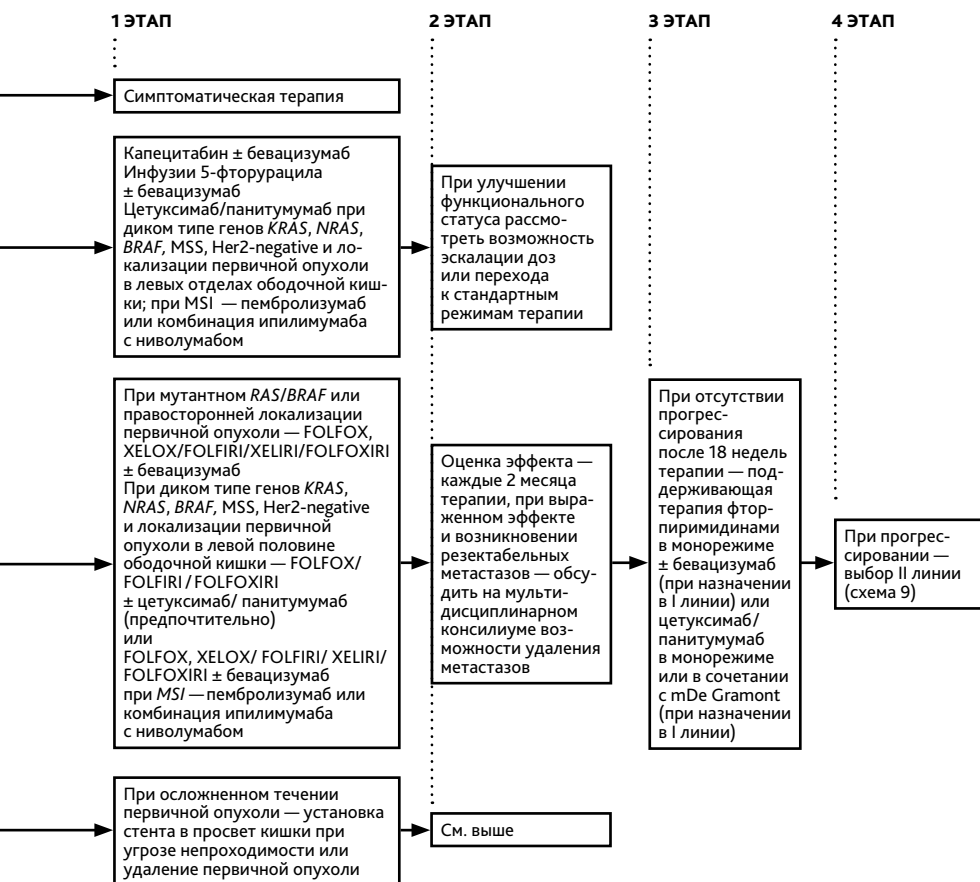
**Тактика лечения при метастазах рака толстой кишки (схема 7).**

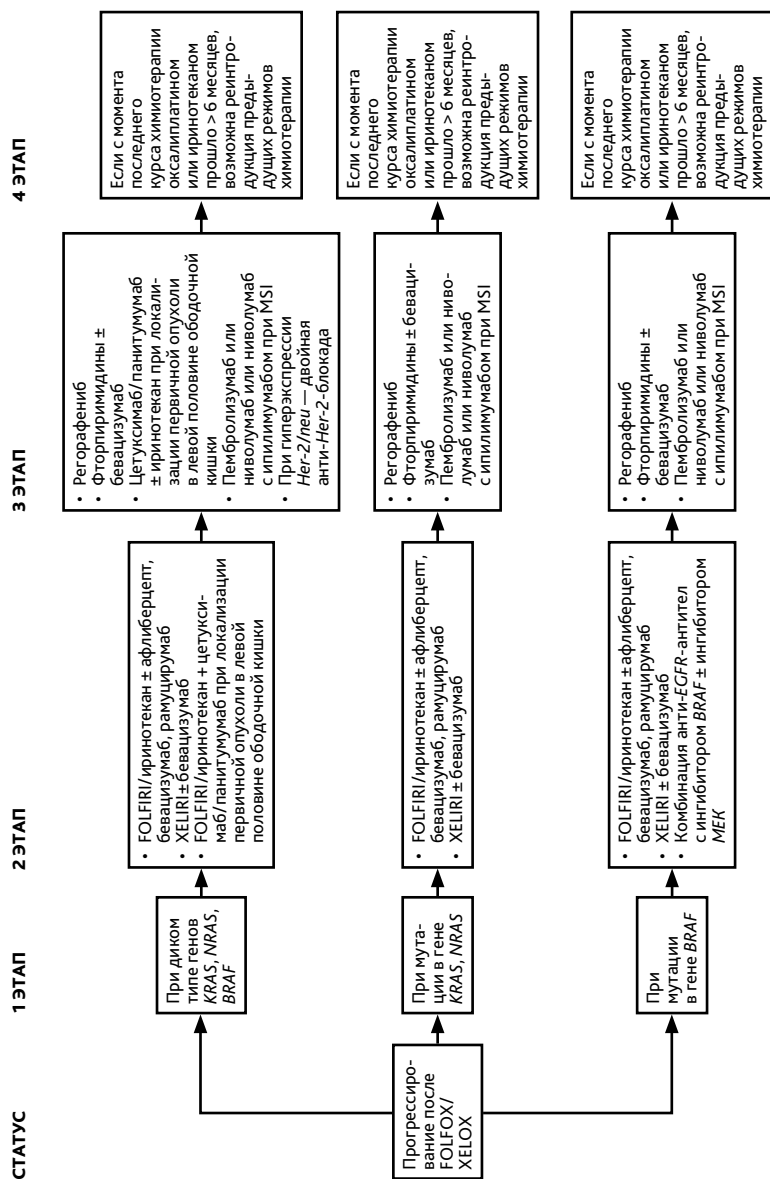




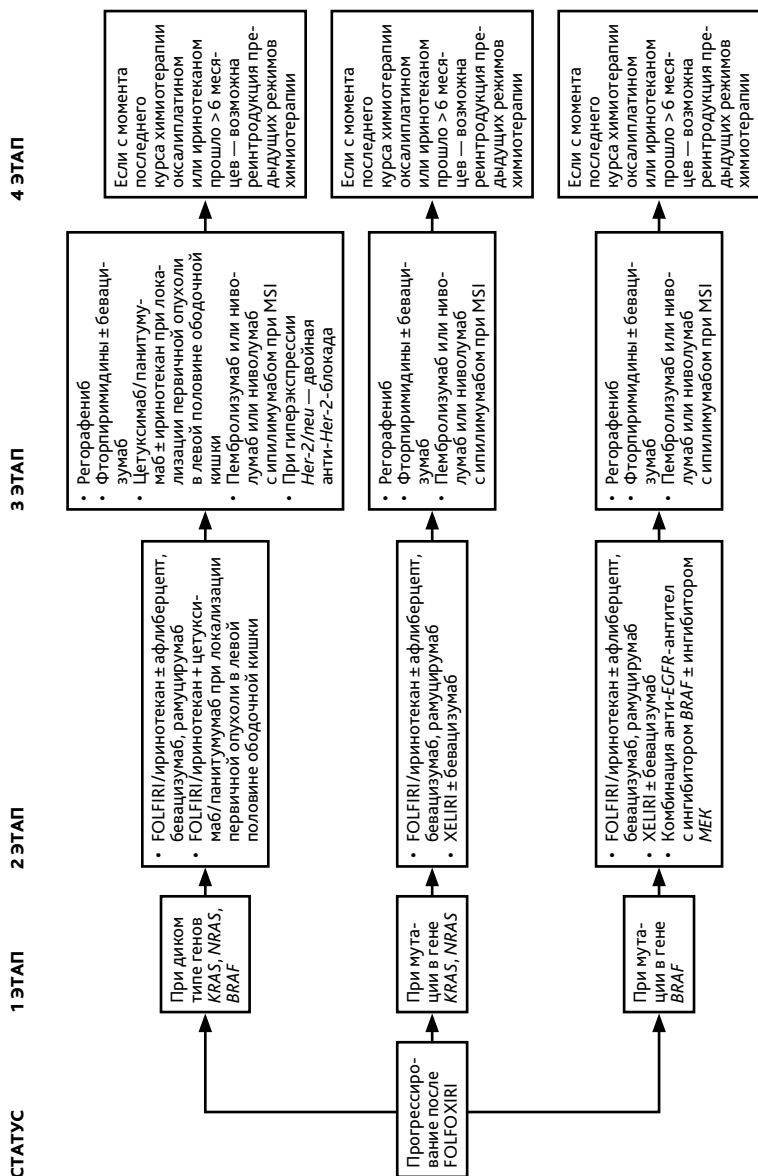


**Тактика лечения при неоперабельных метастазах рака толстой кишки (схема 8).**

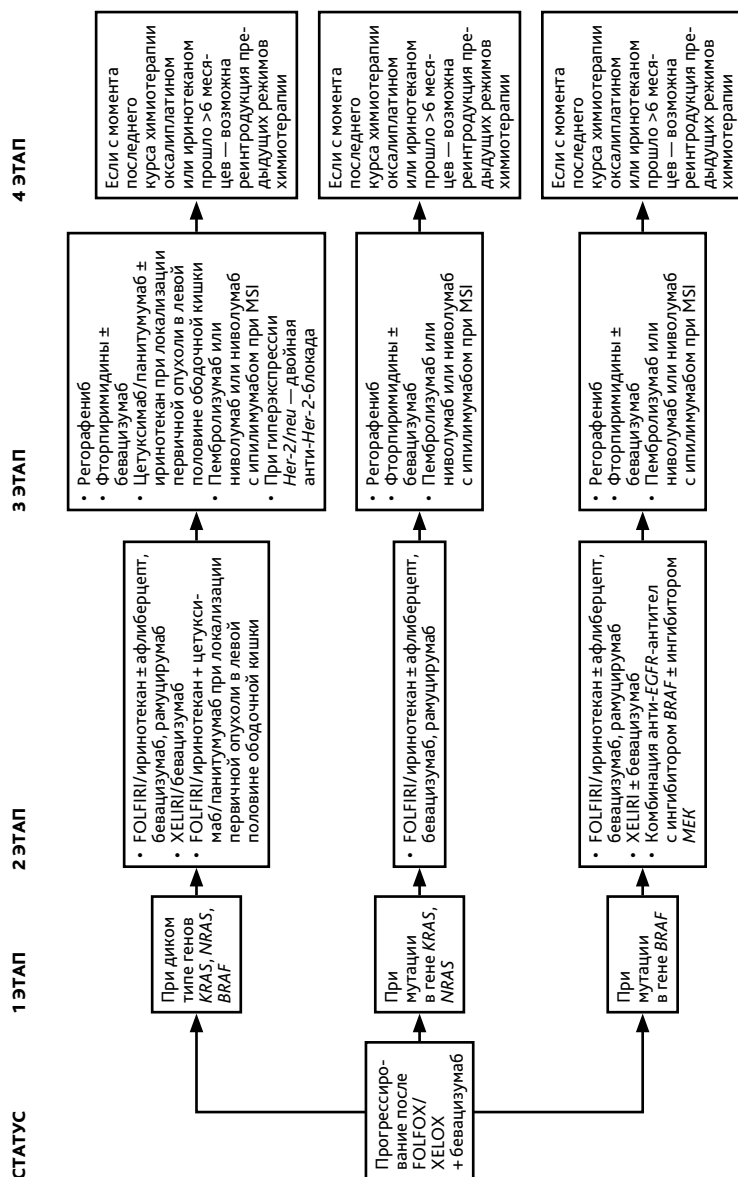




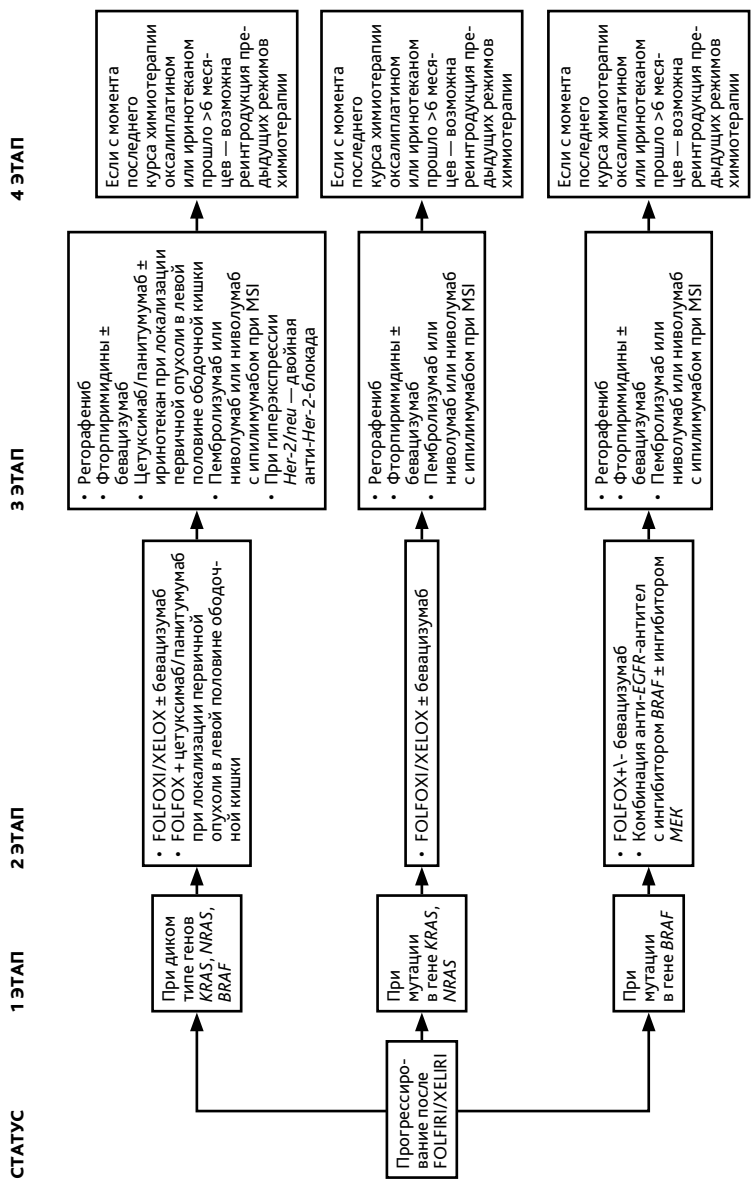
Выбор II и последующих линий терапии при неоперабельных метастазах рака толстой кишки (схема 9).



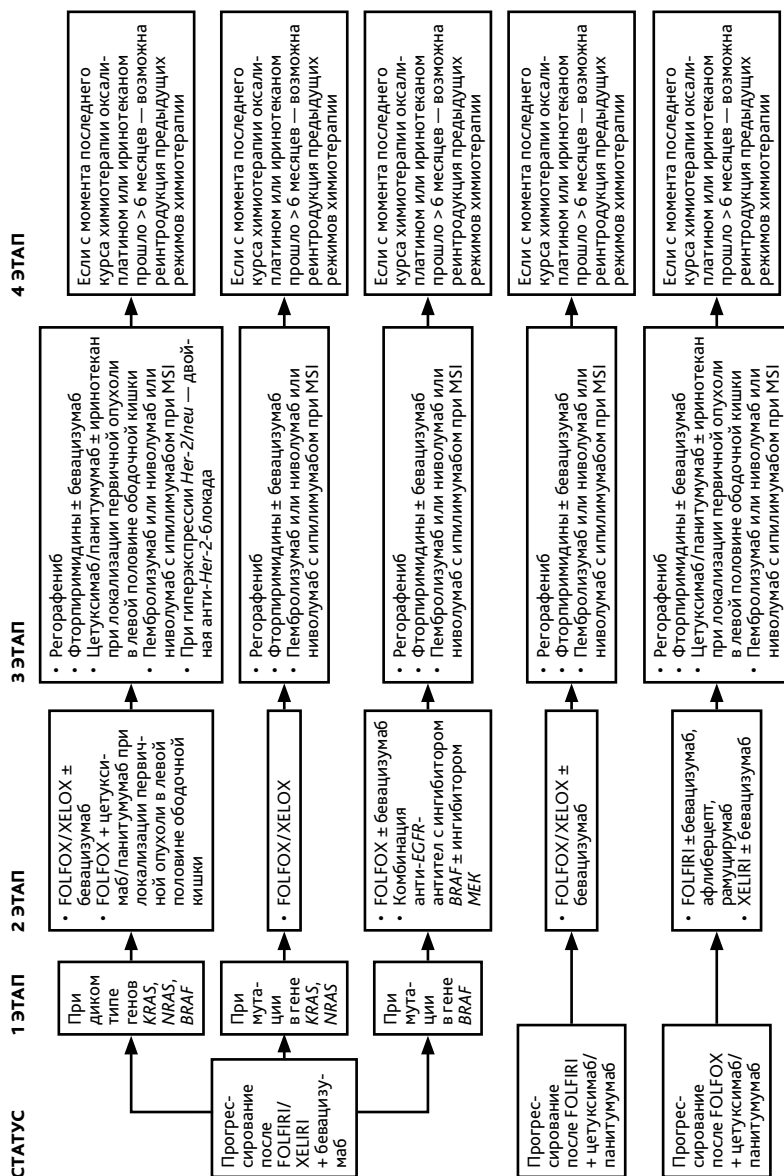
Выбор II и последующих линий терапии при неоперабельных метастазах рака толстой кишки (схема 9, продолжение).



Выбор II и последующих линий терапии при неоперабельных метастазах рака ободочной кишки (схема 9, продолжение).



Выбор II и последующих линий терапии при неоперабельных метастазах рака ободочной кишки (схема 9, продолжение).



**Выбор II и последующих линий терапии при неоперабельных метастазах рака ободочной кишки (схема 9, продолжение).**